

## Notas Científicas

# Histopatologia do fígado de tilápias-do-nilo suplementadas com selenometionina

Gabriela Roncada Gomes<sup>(1)</sup>, Claudinei da Cruz<sup>(2)</sup>, Róberson Sakabe<sup>(3)</sup>,  
Fabrício Menezes Ramos<sup>(4)</sup> e Rodrigo Yudi Fujimoto<sup>(5)</sup>

<sup>(1)</sup>VB Alimentos Indústria e Comércio Ltda., Rodovia BR 364, Km 270, Caixa Postal 27, CEP 78820-000 Jaciara, MT, Brasil. E-mail: gomesgabrielar@gmail.com <sup>(2)</sup>Universidade Estadual Paulista Júlio de Mesquita Filho, Faculdade de Ciências Agrárias e Veterinárias, Departamento de Fitossanidade, Via de Acesso Professor Paulo Donato Castellane, s/nº, CEP 14884-900 Jaboticabal, SP, Brasil. E-mail: claudineicruz@gmail.com <sup>(3)</sup>Universidade Federal Fluminense, Faculdade de Veterinária, Departamento de Zootecnia e Desenvolvimento Agrossocioambiental Sustentável, Rua Vital Brasil Filho, nº 64, Vital Brasil, CEP 24230-340 Niterói, RJ, Brasil. E-mail: rs\_zoovet@yahoo.com.br <sup>(4)</sup>Universidade Federal do Pará, Rua Augusto Corrêa, nº 01, Guamá, CEP 66075-110 Belém, PA, Brasil. E-mail: fabriciomramos@gmail.com <sup>(5)</sup>Embrapa Tabuleiros Costeiros, Avenida Beira Mar, nº 3.250, Jardins, CEP 49025-040 Aracaju, SE, Brasil. E-mail: ryfujim@hotmail.com

Resumo – O objetivo deste trabalho foi avaliar o efeito dietário da selenometionina sobre a histopatologia do fígado de tilápia-do-nilo (*Oreochromis niloticus*). A selenometionina foi adicionada à dieta-base (sem suplementação) nas doses de 0,25, 0,50, 1,0 e 1,50 mg kg<sup>-1</sup>, que consistiram em cinco tratamentos, com quatro repetições. Após 90 dias de experimento, foi observada degeneração lipídica no fígado dos animais que receberam a dieta sem suplementação, o que indica deficiência de selênio. No entanto, os animais que receberam acima de 1,0 mg kg<sup>-1</sup> apresentaram hipertrofia, acúmulo de glicogênio, desarranjo cordonal, focos de necrose e degeneração lipídica no fígado. A incorporação de selênio é essencial para a nutrição de tilápias-do-nilo; porém, níveis acima de 1,0 mg kg<sup>-1</sup> de selenometionina prejudicam o metabolismo hepático.

Termos para indexação: *Oreochromis niloticus*, hepatócitos, micronutrientes, toxicidade.

## Histopathological alterations in liver of Nile tilapia supplemented with selenomethionine

Abstract – The objective of this work was to evaluate the effects of selenomethionine supplementation on liver histopathology of Nile tilapia (*Oreochromis niloticus*). Selenomethionine was added to the base diet (without supplementation) at the concentrations of 0.25, 0.50, 1.0, and 1.50 mg kg<sup>-1</sup>, which consisted of five treatments, with four replicates. After 90 days of experiment, hepatic lipid degeneration was observed in the liver of the animals that received diet without supplementation, indicating selenium deficiency. However, the animals that received above 1.0 mg kg<sup>-1</sup> showed hypertrophy, glycogen accumulation, cordonal disarrangement, foci of necrosis and lipid peroxidation in the liver. Selenium is essential for Nile tilapia nutrition; however, concentrations above 1.0 mg kg<sup>-1</sup> selenomethionine impair the liver metabolism.

Index terms: *Oreochromis niloticus*, hepatocytes, micronutrients, toxicity.

### Introdução

O micromineral selênio é um nutriente essencial à nutrição dos vertebrados, integrante de enzimas, como a glutationa peroxidase, a qual protege as membranas e as endomembranas celulares contra a oxidação (National Research Council, 2005). Em tilápias-do-nilo (*Oreochromis niloticus*), benefícios da suplementação com selênio foram relatados no desempenho zootécnico e reprodutivo, bem como no desenvolvimento inicial da

prole em animais suplementados com 0,4 a 0,5 mg kg<sup>-1</sup> de selênio orgânico na dieta (Pereira et al., 2009; Fonseca et al., 2013).

Porém, a deficiência ou o excesso de selênio na dieta resultam na redução do crescimento e no aumento da mortalidade dos peixes. A deficiência, por exemplo, causou menor atividade natatória e retenção de lipídeos em esturjão-branco (*Acipenser transmontanus*) (Tashjian et al., 2006), enquanto o excesso de selênio (100 e 200 mg kg<sup>-1</sup>) causou mortalidade, diminuição dos

índices de crescimento e alterações histopatológicas tanto em esturjão-branco quanto em esturjão-verde (*Acipenser medirostris*) (Del Riu et al., 2014).

A faixa de segurança entre as concentrações que apresentam efeitos benéficos e toxicidade é estreita (Hu et al., 2016). Assim, mapear os efeitos do selênio na fisiologia da espécie é importante para a determinação da concentração ideal. Em tilápia-do-nilo, ainda não há informações sobre possíveis efeitos do selênio nos órgãos metabólicos, fato importante, pois o fígado é o principal órgão acumulador desse micromineral após suplementação dietética (Le & Fotedar, 2014).

O objetivo deste trabalho foi avaliar o efeito dietário da selenometionina sobre a histopatologia do fígado de tilápia-do-nilo (*Oreochromis niloticus*).

O experimento foi realizado no Núcleo de Estudos e Pesquisas Ambientais em Matologia e no Laboratório de Patologia de Organismos Aquáticos do Centro de Aquicultura da Universidade Estadual Paulista Júlio de Mesquita Filho (Unesp), no campus de Jaboticabal. Foram utilizados 340 juvenis de tilápia-do-nilo, sexualmente revertidos, com peso médio de  $70,00 \pm 22,33$  g. Os animais foram aclimatados por dez dias em tanques de cimento, com capacidade para 400 L, e foram alimentados com ração comercial isenta de suplementação de selênio orgânico (dieta-base), duas vezes ao dia até a saciedade. Após este período, os peixes foram distribuídos ao acaso – 17 peixes por tanque, na densidade inicial de  $0,40 \text{ kg m}^{-3}$  – e foram alimentados com as dietas com suplementação, três vezes ao dia, durante o período experimental de 90 dias.

O experimento foi conduzido em delineamento inteiramente casualizado, com cinco tratamentos (0,0, 0,25, 0,50, 1,0 e 1,50 mg  $\text{kg}^{-1}$  de selênio orgânico) e quatro repetições, o que totalizou 20 unidades experimentais. Como fonte de selênio orgânico, foram adicionados níveis crescentes de selenometionina à ração-base, constituída de 27% de proteína bruta, 10% de extrato etéreo, 7% de fibra, 9% de material mineral sem suplementação e premix mineral isento de selênio. Para tanto, a fonte de selênio foi incorporada às dietas experimentais, tendo-se preparado uma pré-mistura separadamente, que foi homogeneizada e misturada ao restante de cada dieta para, então, ser extrusada.

Para a quantificação do nível de selênio contido em cada tratamento, foram realizadas análises de cada dieta experimental, com três repetições, no Laboratório de

Bioquímica do Solo e Bioquímica Aplicada da Unesp, no campus de Jaboticabal, por meio de digestão em água régia a  $100^\circ\text{C}$  e de absorção atômica com gerador de hidretos, seguindo as recomendações de Ferreira et al. (2002).

Foi avaliada semanalmente a qualidade da água do experimento por meio da concentração de oxigênio dissolvido ( $\text{mg L}^{-1}$ ), em oxímetro 315i (WTW Wissenschaftlich-Technische Werkstätten GmbH, Weilheim, Alemanha); pH, em medidor de pH portátil digital PM 602 (Analion, Ribeirão Preto, SP); condutividade elétrica ( $\mu\text{S cm}^{-1}$ ), em condutivímetro portátil 315i (WTW, Wissenschaftlich-Technische Werkstätten GmbH, Weilheim, Alemanha); e temperatura ( $^\circ\text{C}$ ), em termômetro de mercúrio. Já a cada 15 dias, foram avaliados os níveis de: amônia total ( $\mu\text{g L}^{-1}$ ) e alcalinidade ( $\text{mg L}^{-1}$ ), de acordo com Clesceri et al. (1998); e de clorofila ( $\mu\text{g L}^{-1}$ ), como descrito em Nusch (1980). Os resultados foram submetidos ao teste de normalidade de Shapiro-Wilk e à análise de variância (Anova), e, quando F foi significativo, as médias foram comparadas pelo teste de Tukey, a 5% de probabilidade.

A avaliação histopatológica do fígado foi realizada ao final do experimento. Para tanto, foram retirados aleatoriamente três animais de cada parcela, que foram eutanasiados por banho em solução aquosa de benzocaína ( $60 \text{ mg L}^{-1}$ ). As amostras do fígado foram fixas em formalina 10% tamponada. Após fixação, as amostras foram desidratadas, diafanizadas e incluídas em Histosec (Merck, Darmstadt, Alemanha). A seguir, utilizou-se micrótomo automático modelo RM-2155, (Leica Biosystems Nussloch GmbH, Wetzlar, Alemanha) para obtenção dos cortes, em sequência semisseriada de 3,0 a 5,0  $\mu\text{m}$  de espessura, que foram, então, corados com hematoxilina-eosina e reagidos em ácido periódico de Schiff (PAS/H) (Castro et al., 2014).

Durante o experimento, não foram observadas diferenças significativas entre os tratamentos em relação aos valores das variáveis físicas e químicas da água, que foram consideradas adequadas para manutenção de tilápias-do-nilo (Kubitza, 2011). O oxigênio dissolvido variou de 2,9 a 4,6  $\text{mg L}^{-1}$ ; o pH, de 7,4 a 7,8; a condutividade elétrica, de 183,4 a 201,8  $\mu\text{S cm}^{-1}$ ; a amônia total, de 28,5 a 71,9  $\mu\text{g L}^{-1}$ ; a alcalinidade, de 187,40 a 197,55  $\text{mg L}^{-1}$ ; a clorofila, de 2,34 a 7,67  $\mu\text{g L}^{-1}$ ; e a temperatura, de 26,5 a 28,3 $^\circ\text{C}$ .

A análise da ração quanto à concentração de selênio dos cinco tratamentos mostrou os seguintes resultados, respectivamente:  $0,11 \pm 0,003$ ,  $0,23 \pm 0,001$ ,  $0,59 \pm 0,008$ ,  $1,07 \pm 0,02$  e  $1,59 \pm 0,03$  mg kg<sup>-1</sup> de selênio na ração.

Após 90 dias de experimento, as tilápias-do-nilo alimentadas com dieta isenta de suplementação apresentaram hepatócitos com capilares sinusoides congestionados, núcleos deslocados para a periferia da célula e citoplasma claro, com a presença de vacúolos (PAS negativos), principalmente nas células localizadas mais próximas às veias centrais, o que mostra degeneração lipídica vacuolar (Figura 1 A). Essa degeneração pode estar relacionada à falta de

selênio, que também compromete a concentração da enzima glutatona peroxidase, o que impede o controle da formação de radicais livres em resposta a qualquer estresse oxidativo, altera a função das células hepáticas e impede a proteção contra a peroxidação lipídica (Pan & Huang, 2013). No presente trabalho, a concentração de  $0,11$  mg kg<sup>-1</sup> de selênio não foi suficiente para proteger o fígado.

Nos tratamentos que receberam  $0,25$  e  $0,50$  mg kg<sup>-1</sup> de selênio orgânico, foram verificados desarranjo da organização cordonal dos hepatócitos e congestão (Figura 1 B e C); porém, não foram observados vacúolos lipídicos característicos da degeneração. Nesses tratamentos, também não houve alterações no hepatopâncreas. No tratamento com  $1,0$  mg kg<sup>-1</sup>, ocorreram hipertrofia dos hepatócitos e presença de núcleos picnóticos deslocados para a periferia da célula (Figura 1 D), enquanto, no tratamento com  $1,5$  mg kg<sup>-1</sup>, havia focos de necrose (Figura 1 E), congestão e presença de grânulos de glicogênio (PAS positivo), quando comparado aos tratamentos anteriores (Figura 1 F). A toxicidade do selênio em doses acima de  $1,0$  mg kg<sup>-1</sup> já havia sido relatada em outras espécies de peixes, como esturjões (Tashjian et al., 2006; Del Riu et al., 2014) e paulistinha (*Danio rerio*) (Thomas et al., 2013), mas foi constatada pela primeira em tilápias-do-nilo.

Os núcleos picnóticos e os focos de necrose, observados nos tratamentos com maiores quantidades de selênio orgânico ( $1,0$  e  $1,5$  mg kg<sup>-1</sup>), são efeitos irreversíveis e podem ser explicadas por uma elevação na relação entre a glutatona peroxidase oxidada e a reduzida, o que também provoca estresse oxidativo hepático com possível produção de radicais livres (Del Riu et al., 2014), que foram tóxicos aos hepatócitos.

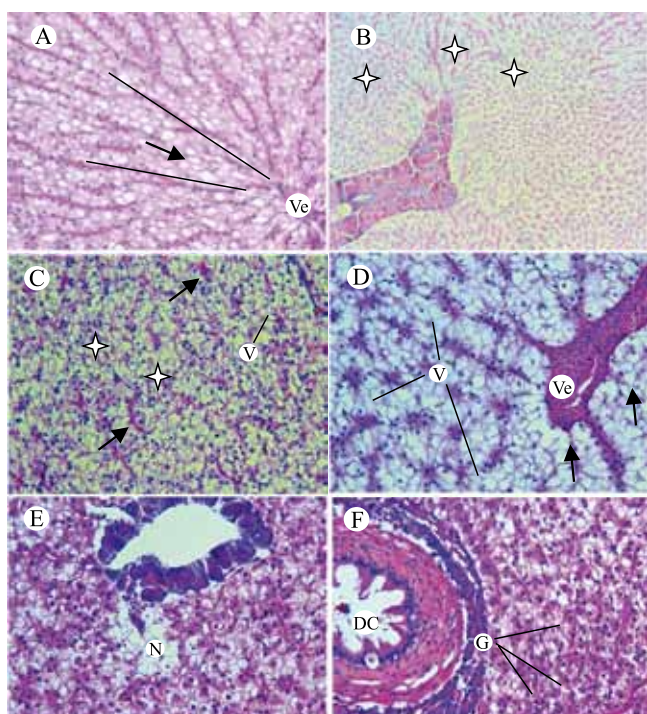
Dieta isenta de suplementação com selênio orgânico e com níveis acima de  $1,0$  mg kg<sup>-1</sup> de selenometionina na ração causam alterações histopatológicas no fígado de tilápias-do-nilo.

## Agradecimentos

Ao Conselho Nacional de Desenvolvimento Científico e Tecnológico (CNPq), pela concessão de bolsa.

## Referências

CLESCERI, L.S.; GREENBERG, A.E.; EATON, A.D. (Ed.). *Standard methods for the examination of water and wastewater*.



**Figura 1.** Fígado de tilápia-do-nilo (*Oreochromis niloticus*) suplementada com selênio orgânico. A, arranjo cordonal dos hepatócitos (traços), veia central (Ve) e degeneração lipídica (seta) ( $0,0$  mg kg<sup>-1</sup> de selênio, HE 400x); B, desarranjo cordonal dos hepatócitos (estrelas) e congestão ( $0,25$  mg kg<sup>-1</sup> de selênio, HE 100x); C, congestão (setas), aumento do volume dos hepatócitos (V) e desarranjo cordonal dos hepatócitos (estrelas) ( $0,50$  mg kg<sup>-1</sup> de selênio, HE 400x); D, aumento do volume dos hepatócitos (V), núcleos picnóticos (setas) e veia central (Ve) ( $1,0$  mg kg<sup>-1</sup> de selênio, HE 400x); E, necrose dos hepatócitos (N) ( $1,5$  mg kg<sup>-1</sup> de selênio, HE 400x); e F, aumento do glicogênio no interior dos hepatócitos (G) e ducto coletor biliar (DC) ( $1,5$  mg kg<sup>-1</sup> de selênio, PAS 400x).

- 20<sup>th</sup> ed. Washington: American Public Health Association, 1998. 1496p.
- CASTRO, M.P.; MORAES, F.R. de; FUJIMOTO, R.Y.; CRUZ, C. da; BELO, M.A. de A.; MORAES, J.R.E. de. Acute toxicity by water containing hexavalent or trivalent chromium in native Brazilian fish, *Piaractus mesopotamicus*: anatomopathological alterations and mortality. **Bulletin of Environmental Contamination and Toxicology**, v.92, p.213-219, 2014. DOI: 10.1007/s00128-013-1174-5.
- DEL RIU, N.; LEE, J.-W.; HUANG, S.S.Y.; MONIELLO, G.; HUNG, S.S.O. Effect of dietary selenomethionine on growth performance, tissue burden, and histopathology in green and white sturgeon. **Aquatic Toxicology**, v.148, p.65-73, 2014. DOI: 10.1016/j.aquatox.2013.12.030.
- FERREIRA, K.S.; GOMES, J.C.; BELLATO, C.R.; JORDÃO, C.P. Concentrações de selênio em alimentos consumidos no Brasil. **Revista Panamericana de Salud Pública**, v.11, p.172-177, 2002. DOI: 10.1590/S1020-49892002000300006.
- FONSECA, S.B. da; SILVA, J.H.V. da; BELTRÃO FILHO, E.M.; MENDES, P. de P.; FERNANDES, J.B.K.; AMANCIO, A.L.L.; JORDÃO FILHO, J.; LACERDA, P.B. de; SILVA, F.R.P. da. Influence of levels and forms of selenium associated with levels of vitamins C and E on the performance, yield and composition of tilapia fillet. **Ciência e Tecnologia de Alimentos**, v.33, p.109-115, 2013. Suplemento 1. DOI: 10.1590/S0101-20612013000500017.
- HU, J.-R.; HUANG, Y.-H.; WANG, G.-X.; WU, Y.-X.; XIAN, J.-A.; WANG, A.-L.; CAO, J.-M. Deficient and excess dietary selenium levels affect growth performance, blood cells apoptosis and liver HSP70 expression in juvenile yellow catfish *Pelteobagrus fulvidraco*. **Fish Physiology and Biochemistry**, v.42, p.249-261, 2016. DOI: 10.1007/s10695-015-0133-y.
- KUBITZA, F. **Tilápia**: tecnologia e planejamento na produção comercial. 2.ed. rev. e ampl. Jundiaí: DEGSPARI, 2011. 316p.
- LE, K.T.; FOTEDAR, R. Toxic effects of excessive levels of dietary selenium in juvenile yellowtail kingfish (*Seriola lalandi*). **Aquaculture**, v.433, p.229-234, 2014. DOI: 10.1016/j.aquaculture.2014.06.021.
- NATIONAL RESEARCH COUNCIL. Selenium. In: NATIONAL RESEARCH COUNCIL. **Mineral tolerance of animals**. 2<sup>nd</sup> ed. rev. Washington: National Academy Press, 2005. p.321-347.
- NUSCH, E.A. Comparison of different methods for chlorophyll and phaeopigment determination. **Archiv für Hydrobiologie**, v.14, p.14-36, 1980.
- PAN, D.; HUANG, H. Hair selenium levels in hepatic steatosis patients. **Biological Trace Element Research**, v.152, p.305-309, 2013. DOI: 10.1007/s12011-013-9624-9.
- PEREIRA, T.S.; FABREGAT, T.H.P.; FERNANDES, J.B.K.; BOSCOLO, C.N.; CASTILLO, J.D.A.; KOBERSTEIN, T.C.R.D. Selênio orgânico na alimentação de matrizes de tilápia-do-Nilo (*Oreochromis niloticus*). **Acta Scientiarum. Animal Sciences**, v.31, p.433-437, 2009. DOI: 10.4025/actascianimsci.v31i4.6300.
- TASHJIAN, D.H.; TEH, S.J.; SOGOMONYAN, A.; HUNG, S.S.O. Bioaccumulation and chronic toxicity of dietary L-selenomethionine in juvenile white sturgeon (*Acipenser transmontanus*). **Aquatic Toxicology**, v.79, p.401-409, 2006. DOI: 10.1016/j.aquatox.2006.07.008.
- THOMAS, J.K.; WISEMAN, S.; GIESY, J.P.; JANZ, D.M. Effects of chronic dietary selenomethionine exposure on repeat swimming performance, aerobic metabolism and methionine catabolism in adult zebrafish (*Danio rerio*). **Aquatic Toxicology**, v.130-131, p.112-122, 2013. DOI: 10.1016/j.aquatox.2013.01.009.

---

Recebido em 7 de agosto de 2015 e aprovado em 24 de fevereiro de 2016