

## CONTRIBUIÇÃO AO ESTUDO DA ANATOMIA PATOLÓGICA DA ANAPLASMOSE BOVINA<sup>1</sup>

JEFFERSON ANDRADE DOS SANTOS<sup>2</sup>

### Sumário

O autor estuda as lesões anátomo e histopatológicas da anaplasnose. Trabalhou com 69 bovinos mortos pela infecção, sendo que em 54 a moléstia era provocada artificialmente para efeitos de prenunicação, enquanto que nos 15 outros a doença era espontânea. Os animais do 1.º grupo, isto é, dos portadores da doença artificial, eram adultos jovens das diferentes raças européias e importados da Europa, dos Estados Unidos, da Argentina e do Uruguai; destinavam-se a trabalhos de reprodução. O 2.º grupo era constituído de bovinos que tiveram a doença espontânea, transmitida provavelmente pela picada de carrapatos. Este lote era formado, via de regra, de bezerros e procediam de fazendas localizadas na Baixada Fluminense.

As lesões anatomopatológicas mais freqüentes na doença artificial foram: a esplenomegalia, a icterícia hepática, as hemorragias petequiais do epicárdio e a icterícia generalizada. Na doença natural as lesões mais comuns foram: a esplenomegalia, a anemia e o espessamento exagerado da bile.

A broncopneumonia constituiu em ambas as manifestações da doença, a complicação mais freqüente.

As lesões histopatológicas mais comumente observadas em ambos os tipos de infecção foram uma esteatose hepática à qual se associava com freqüência uma necrose centro lobular, tomando o material necrosado um aspecto filamentosos.

### INTRODUÇÃO

A importância da anaplasnose como problema de Patologia Animal pode ser evidenciada pelos seguintes fatos:

a) é uma doença de ampla distribuição no mundo não ficando restrita às áreas geográficas em que prolifera o carrapato, isto por ser veiculada também por insetos e por simples meios mecânicos. Assim, conforme Giltner (1951) e Hagan e Bruner (1951), a anaplasnose ocorre em 30 dos 48 estados norte-americanos, dos quais em todos foi extinta a babesiose pela simples erradicação de duas espécies de carrapatos: *Marropus annulatus* e *Margaropus australis*;

b) esta afecção tem grande significado em nosso meio pois constitui uma das causas mais importantes de morte em bezerros em nossas fazendas, como assinala Dupont (1953);

c) a moléstia é sem dúvida, dentro de certos limites, um entrave a melhoria de nossa pecuária através a introdução de reprodutores finos, uma vez que após esta importação torna-se indispensável submeter tais animais aos processos de prenunicação durante os quais morre pequena percentagem dos mesmos, isto pela razão de não dispor o arsenal terapêutico de medicamentos rigorosamente específicos contra a doença. Neste particular difere a eritidez mórbida em aprêço da babesiose que é combatida vantajosamente graças ao azul de tripan e outros específicos;

d) a moléstia não é restrita à espécie bovina, havendo descrição da ocorrência espontânea da anaplasnose em búfalos aquáticos (Bakker 1934) e em *Gazelle dorcas*, espécie de antílopes do Senegal (Curasson 1943). Em condições experimentais ela é descrita em gnús por Neitz (1935) e em antílopes (Neitz & Du Toit 1932). Por fim, as observações de Boynton e Woods (1940) demonstraram que cervídeos selvagens do gênero *Odocoileus*, infestados por carrapatos do gênero *Dermacentor* podem ser portadores de anaplasmas; o sangue pobre em anaplasmas de um destes animais, pode reproduzir a anaplasnose, quando inoculado em bezerro.

A importância do conhecimento da anatomia patológica é apreciável para efeitos de diagnóstico da moléstia, principalmente se levarmos em conta certas dificuldades que surgem no diagnóstico da afecção.

<sup>1</sup> Este trabalho constituiu tese apresentada ao concurso de Prof. Catedrático da então Escola Fluminense de Medicina Veterinária, a qual foi ligeiramente modificada para esta publicação. Foi recebido para publicação em 9 de fevereiro de 1967 e constitui o Boletim Técnico n.º 46 do Instituto de Pesquisas e Experimentação Agropecuárias do Centro-Sul (IPEACS).

<sup>2</sup> Prof. Catedrático da Faculdade de Veterinária da Universidade Fluminense; ex-chefe da Seção de Anatomia Patológica do IPEACS e atualmente Chefe do Setor de Biologia da Divisão de Tecnologia Agrícola e Alimentar, Rua Jardim Botânico 1024, Rio de Janeiro, GB.

Estas dificuldades decorrem principalmente dos seguintes fatores:

a) sendo o agente desta doença um possível protozoário, o qual tem u'a morfologia muito simples, reduzindo-se a um simples grão cromático desprovido de citoplasma, o reconhecimento de tal protozoário, muito pequeno, é às vezes difícil, principalmente por se confundir com inúmeras outras estruturas que lhe são semelhantes;

b) o diagnóstico experimental da doença é igualmente difícil, ou melhor, quase impossível em nosso meio, por praticamente não dispormos de bovinos desprovidos de carrapatos (*Boophilus microplus*) e conseqüentemente sensíveis à doença.

Avulta-se a importância prática do diagnóstico anátomo e histopatológico da anaplasmosose, quando se considera o índice de letalidade da moléstia, a sua ampla disseminação e a certa deficiência dos recursos terapêuticos contra ela existentes, embora a aureomicina, e a terramicina e outros antibióticos venham oferecendo resultados favoráveis em sua terapêutica. Estes fatores mostram quão numerosas podem ser as oportunidades em que o profissional se veja compelido a recorrer aos processos em aprêço para esclarecimento da "causa mortis".

Baseados nestas considerações, julgamos ter escolhido para nossos estudos um assunto de aplicação prática e de interesse particular para o nosso meio.

Embora haja na literatura especializada referências a anatomia patológica da anaplasmosose, não conhecemos estudos sistemáticos sobre esse aspecto da doença, havendo mesmo uma lesão de ocorrência controvertida quanto ao seu aparecimento em diferentes regiões do mundo — queremos nos referir à icterícia. Assim Curasson (1943) afirma que "a existência da icterícia é irregular em certas regiões, mais frequentes em outras, ou ao contrário jamais encontrada. Assim na África do Sul a icterícia é a regra, se bem que na doença experimental (Parkin 1935) ela seja irregular. Na doença natural de Togo, Mary (1935) observa sempre icterícia. Na América do Norte ela é freqüente (Dickman 1933), enquanto que na América do Sul ela não existe. Na África do Norte ela é observada ou então nota-se sub-icterícia".

No que se refere a histopatologia da mesma, os dados à respeito são escassíssimos, como veremos adiante.

Hagan e Bruner (1951) em seu tratado de doenças infecciosas dos animais domésticos, ao se referirem à anatomia patológica da anaplasmosose bovina, afirmam que as principais lesões são aquelas associadas com a destruição sanguínea, anemia e icterícia. O baço mostra-se aumentado de volume; polpa vermelha e amolecida. O sangue com aparência de diluído por

água. Uma enterite catarral é comum. Podem ocorrer poucas hemorragias petequiais na parede do coração e na mucosa da bexiga. Gânglios tumefeitos e edematosos. Fígado com icterícia acentuada e com os canais biliares engorgitados; vesícula biliar distendida por bile verde escura e mucilaginosa.

Assevera Curasson (1943), ao descrever a anatomia patológica da doença, que "as lesões são muito próximas daquelas descritas na piroplasmosose; variam tais lesões evidentemente com a forma da doença; o que em geral chama a atenção é a anemia: sangue aquoso, descorado, órgãos pálidos, exangues, pele e mucosas amareladas; o tecido conjuntivo se apresenta edemaciado, com sinais de icterícia (inconstantes). O baço é mais ou menos aumentado de volume, às vezes amolecido; sua polpa é de cor escura, os corpúsculos esplênicos, proeminentes. O fígado congestionado, a vesícula biliar distendida e contendo bile espessa e corada, donde a denominação de "gall sickness" para a doença em colônias inglesas".

Rins normais ou ligeiramente congestionados; albuminúria, ausência de hemoglobinúria.

Os gânglios tumefeitos e suculentos.

O coração é em geral semeado de pequenas hemorragias; mostra-se frágil, flácido e sem cor.

O tubo digestivo pode-se mostrar intato; há na maioria das vezes, catarro gastro-intestinal.

Hutyra *et al.* (1938) citam as seguintes lesões ocorrendo na anaplasmosose bovina: edema gelatinoso e amarelo das regiões cervical e torácica; anemia intensa e icterícia; catarro gastro-intestinal moderado; tumefação acentuada dos gânglios linfáticos; esplenomegalia, mostrando-se a polpa do órgão amolecida porém não fluidificada; sua cor é vermelho-parda; hemorragia sob o epicárdio e degeneração do músculo cardíaco. A vesícula biliar usualmente mostra-se distendida e cheia de bile grumosa.

Sergent *et al.* (1954) no seu excelente tratado sobre as piroplasmoses bovinas afirmam textualmente que: "à necrópsia de animais mortos pela anaplasmosose, o que primeiro impressiona são os sinais de anemia, aos quais se juntam os de caquexia, quando a doença tem uma evolução longa, sendo eles representados por emaciação muscular, afundamento dos flancos, desaparecimento do tecido adiposo orbitário, etc." Sangue e músculos, pálidos; gânglios linfáticos hipertrofiados e edematosos. Derrames serosos nas grandes cavidades. Baço consideravelmente aumentado de volume. Fígado pálido e friável. Vesícula biliar distendida e contendo grande quantidade de líquido pastoso e verde escuro. Pontilhado hemorrágico na medula óssea e na região subcortical dos rins, os quais se mostram pálidos. Edemas gelatinosos em torno dos rins e no tecido conjuntivo da medula

óssea. Por fim, uma lesão constante na necrópsia é aquela do folhoso. Os reservatórios digestivos se mostram cheios de alimentos mais ou menos ressecados pela atonia gástrica que se manifesta durante a doença. As lâminas do folhoso mostram entre elas alimentos absolutamente secos, os quais se aglutinam (donde a denominação "Maladie du feuillet", usada na Argélia). A anemia é constante e geralmente intensa após o 1.º acesso. A perda em glóbulos vermelhos oscila entre 700 000 a 5 000 000. A anisocitose é muitas vezes bastante acentuada; ela começa no apogeu do acesso agudo e pode persistir por até 40 dias. O diâmetro médio das hemácias mostra-se aumentado e este estado pode persistir até 3 meses após o término do acesso. De outro lado, observa-se poiquilocitose e presença no sangue periférico de hemácias policromatófilas. O acesso agudo de anaplasmoses é acompanhado de uma hiperleucocitose, sendo o aumento leucocitário variável entre 1 000 e 10 000 leucócitos por milímetro cúbico.

Forgeot (1935) assinala as lesões seguintes na anaplasmoses bovina: "Sangue pálido, coagulado não obstante. Hipertrofia do baço; fígado congestionado. Vesícula biliar enormemente distendida por bile espessa, ou fluída e granulosa. Rins normais; urina às vezes com albumina. Coração com lesões degenerativas e pequenas hemorragias em sua superfície. Gânglios linfáticos, pulmão, tubo digestivo, normais. Dschunkowsky e Luhs observaram lesões ulcerosas do coagulador que lembram por sua configuração e sua cor as crostas que sucedem a uma violenta cauterização da pele. As hemácias mostram sinais de anisocitose e poiquilocitose, policromatofilia e auto-aglutinação. A taxa globular pode cair a 3 000 000. Contrariamente ao que se observa nas outras piroplasmoses, é na circulação periférica que os anaplasmas são mais numerosos no momento da morte (*Lignieres*)".

Não há referências à anatomia patológica da doença nos tratados clássicos de Runnells (1948), Seifried (1936), Kitt (1942) e Cohrs (1954).

Descazeaux (1928) assinala como lesões, anemia muito intensa; todos os órgãos pálidos e exangues, o baço às vezes difluente, porém pouco aumentado de volume. O cadáver só tardiamente é invadido por germes; num caso, após 5 dias, o tecido do baço demonstrava germes nas culturas.

Mottet e Buck (1931) são outros autores que se ocuparam do assunto. Relatam eles os achados de duas necrópsias de zebús mortos de anaplasmoses. No primeiro havia além de lesões pleuro-pulmonares e ganglionares de tuberculose, derrame sero-sanguinolento na cavidade peritoneal, lesões generalizadas de congestão intestinal, particularmente notadas no intestino delgado. Baço normal, bem como fígado e

rins. Os quatro reservatórios gástricos, particularmente o folhoso, apresentavam-se engorgitados. O segundo animal nada apresentava na cavidade torácica. Derrame sero-sanguinolento intra-peritoneal; congestão intestinal, petéquias numerosas, sobretudo ao nível do intestino delgado. Sobrecarga alimentar dos quatro estômagos. Fígado ligeiramente hipertrofiado, vesícula biliar extremamente dilatada. Baço ligeiramente hipertrofiado. Rins normais. Gânglios pré-es-capular e precural, normais.

Gaiger e Davis (1947) dão como lesões na moléstia, emaciação e icterícia. As serosas contêm líquido. O fígado é aumentado de volume de cor pardo-amarelada e saturado de bile. A vesícula biliar distendida por bile espessa, verde escura.

Boynton (1932), registra como lesões na forma super aguda da doença: icterícia, que pode ser discreta ou mesmo faltar; bom estado de nutrição; esplenomegalia, estando o órgão aumentado duas a duas e meia vezes; distensão da vesícula biliar que contém bile espessa e verde; hemorragias do epicárdio e endocárdio, bem como na pleura torácica e no diafragma. Na forma aguda, anemia, icterícia e hemorragias nas paredes da cavidade torácica e do epicárdio do ventrículo esquerdo.

Morgan (1934), assim descreve as lesões da doença em bovinos na Venezuela: "o sangue se apresenta fino e aquoso, a cor amarelada das carcaças que se percebe nos casos de piroplasmose, não aparece nos cadáveres. Fígado aumentado de volume e com a vesícula biliar distendida por bile semi-sólida. Baço aumentado de volume. Pulmões ligeiramente congestionados e edemaciados. Coração pálido e com equimoses, congestão do coagulador. Conteúdo gastrointestinal normal na consistência".

Mary (1935), relatando um surto de anaplasmoses em Togo com a elevada mortalidade de 90%, descrevia como sintomas, icterícia e edema da região cervical e como lesões, esplenomegalia e amolecimento do fígado que se mostrava amarelo, com manchas vermelho-escuras.

Segundo Parkin (1935), as membranas mucosas dos olhos e da boca são a princípio bastante avermelhadas, porém logo se tornam pálidas; por um certo período pode ocorrer icterícia; muitos casos não mostram icterícia; o que é surpreendente segundo o autor é que nestes casos em que não há manifestações de icterícia, há forte coloração do plasma, quando se fazem observações por métodos colorimétricos.

Derflinger (1936), que estudou a moléstia em bovinos das raças Hereford e Shorthorn no Estado de Oregon, Estados Unidos, afirma que à necrópsia de um animal, o fígado se mostrava extremamente

amarelo, com áreas de anemia; vesícula biliar distendida; sinais de inflamação na base do coração e ainda aí de permeio, petéquias.

Stiles (1935), que observou a doença em Wyoming, Estados Unidos, relata as seguintes lesões num animal necropsiado: "sangue fino e aquoso; icterícia pronunciada; pulmões pálidos; hemorragias no coração. Baço em geléia de amora. Índice de hemoglobina, 20%. Sinais de constipação".

Schmidt (1937), assinala como lesões da doença, emaciação das carcaças, anemia e icterícia. O sangue é aquoso, o coração flácido e com petéquias. Pode haver um acúmulo dos líquidos na pleura e no pericárdio; gânglios e pulmões edematosos e amarelos; fígado grande e ao corte, amarelo-pardo. Vesícula biliar distendida por bile espessa, grumosa e verde-escura. O baço aumentado de volume; cortado mostra uma polpa proeminente, mole e de cor variando entre vermelho-escura a quase negra.

Gallo e Vogelsang (1940), afirmam que as lesões anatomopatológicas da anaplasnose em bovinos na Venezuela, se repetem, com variantes no que diz respeito às formas: enfraquecimento, sangue claro e líquido. Pulmões edematosos com petéquias na pleura, no epicárdio, especialmente em correspondência com o ventrículo esquerdo; o fígado se acha aumentado de volume com bordos engrossados de cor amarelada, às vezes consistente ao tato, outras vezes friável. Vesícula biliar distendida por bile espessa e grumosa. O baço aumentado de volume (3 a 4 vezes o normal); os bordos arredondados; a polpa vermelha escura, firme, o que não acontece com a piroplasmose, a qual é difluente. Rins volumosos; cápsula se destacando bem; cortical e medular de cor vermelho-escura uniforme; músculos de cor mais pálida que a normal. Os focos necróticos acinzentados que se encontram no fígado parecem ser atribuídos à ação tóxica dos ácidos biliares.

Tendeiro (1949), em Portugal, diz que na anaplasnose há além das lesões clássicas, a presença de alterações dos glóbulos vermelhos, caracterizadas pelo aparecimento de normoblastos, pela persistência de restos globulares expressos em corpos de Jolly e pela ocorrência de hemácias basófilas que podem substituir totalmente as hemácias normais.

Dikmans (1948), descreve como lesões macroscópicas na anaplasnose, sinais de anemia nas mucosas e na pele; sangue fino e aquoso; pulmões pálidos e enfisematosos; coração flácido e com petéquias; hepatomegalia, mostrando-se o fígado saturado de bile, vesícula biliar distendida por bile espessa e verde-escura; baço volumoso e com polpa mole; abomaso com conteúdo seco; intestino grosso com fezes secas e muco sanguinolento.

Smith e Jones (1957), modernos tratadistas americanos, do seguinte modo traçam a anatomia patológica da doença: "as lesões são de uma anemia grave, com palidez dos tecidos e ocasionalmente icterícia. O baço usualmente se mostra muito aumentado de volume, mostrando uma polpa vermelho-parda e aumento dos folículos esplênicos. O fígado se apresenta hipertrofiado, com os bordos arredondados, e amarelado quando há icterícia. A vesícula biliar usualmente distendida com bile grumosa e escura. No epicárdio podem ser encontradas petéquias; pode ser evidenciada uma inflamação catarral do trato gastro-intestinal".

Rossi e Demensois (1952), descrevendo um foco de anaplasnose em Antum, França, que teve origem possivelmente no emprêgo da hemo-prevenção contra a aftosa, dão como lesões na doença, hipertrofia do baço, cuja polpa lembra o aspecto da groselha, não havendo muita semelhança com o baço carbunculoso, seus corpúsculos mostravam-se volumosos, vesícula biliar do tamanho da cabeça de uma criança, contendo bile verde alaranjada e de consistência mucosa. Fígado normal. Folhoso com sua mucosa se esfoliando e aderente ao bôlo alimentar. Ausência de icterícia. Urina clara sem hemoglobina, porém contendo albumina.

Santos (1941), assim descreve a anatomia patológica macroscópica da anaplasnose em bovinos mortos pela doença experimental obtida para efeitos de imunização e não precedida de piroplasmose. Os animais mostram icterícia e anemia intensa. Os pulmões apresentavam edema, em geral não muito forte. A gordura do pericárdio é muito amarela, enquanto que sua fôlha visceral o é em pequena intensidade. O miocárdio é castanho-claro e no interior das cavidades cardíacas, há sangue muito fluído e descorado, ao lado de coágulos. A túnica interna dos grandes vasos é amarela. O intestino mostra fezes amarelas. O fígado tem consistência normal ou é mais mole que normalmente; é de cor parda, mais ou menos amarela ou alaranjada; a ôlho nu se vê quase sempre focos miliares cinzentos, muito numerosos, mais claros que o parênquima vizinho; o desenho lobular é quase sempre irreconhecível. A bile é negra e espessa na vesícula. O baço é sempre aumentado de volume. Há edema e icterícia da cápsula gordurosa peri-renal. Nos outros órgãos apenas se vê sinais de anemia e de icterícia.

Asúa *et al.* (1928), estudando alguns aspectos da piroplasmose e anaplasnose bovinas em animais da raça Shorthorn, entre 18 a 24 meses de idade e com peso de 200 a 300 kg, do seguinte modo descrevem seus achados de necrópsias: "animal morto no 10.º dia da doença — bovino em mau estado de nutrição,

com marcada icterícia. Pericárdio com pequena quantidade de líquido amarelo. Miocárdio tigróide. Fígado com pequenas e numerosas manchas cinzento-amareladas. Baço aumentado de volume e succulento. Rins pálidos. Bexiga contendo urina amarela e transparente. Medula óssea amarela nas diáfises e vermelha nas epífises”.

Fonseca e Braga (1923), pesquisadores brasileiros, relatam do seguinte modo em seu magnífico trabalho sobre a tristeza parasitária dos bovinos, à anatomia patológica da anaplasnose: “as lesões anatomopatológicas são as de anemia profunda, associadas à icterícia e lesões próprias dos estados septicêmicos”.

Quando a morte se deu por ataque fulminante, o aspecto exterior do cadáver pouco ou de modo nenhum está alterado. Nos casos de decurso mais longo, a icterícia é francamente visível e um certo grau de emagrecimento.

O conectivo subcutâneo e pânículo adiposo mostram-se icterícios.

Devido à grave anemia, o tecido muscular é pálido e a musculatura flácida.

Os gânglios linfáticos mostram-se com a sua medular intumescida, hipertrofiados e, às vezes, friáveis.

Os pulmões, hiperêmicos e cheios de espuma, são a sede de um grande edema que governa o paciente, simultaneamente com os focos pneumônicos e a grave anemia, para a morte.

O pericárdio pode ser a sede de um derrame seroso ou soro sanguinolento.

A superfície externa, não raro, contém petéquias e equimoses e tem aspecto pálido. O miocárdio expõe-se degenerado, hipertrofico, flácido e sua aparência macroscópica lembra a carne cozida. O endocárdio contém placas equimóticas de vários tamanhos.

As serosas põem à vista focos de infiltração serosa sanguinolenta e placas hemorrágicas.

O baço, órgão constantemente lesado na anaplasnose — quer devido à localização dos parasitos, como ao exagêro do processo hematólitico — demonstra a esplenomegalia, a congestão, a hiperplasia e o aumento do seu peso que, médio de 800 g, chega a pesar às vezes 5 a 6 kg.

Parece ser êle o órgão primitivamente parasitado; a esplenite seria o epifenômeno do quadro mórbido.

O mesmo se dá com o fígado que, além disso, revela icterícia por vezes intensa e degenerescência adiposa. A vesícula biliar contém bile concentrada em excesso, tornando-se assim, muito distendida.

Os órgãos renais podem chegar a tal ponto de friabilidade, que não se consegue o intento de suspendê-los, pois não suportam o próprio peso depois de descapsulados; podem existir alterações citolíticas

dos epitélios e infiltração dos tubos contornados pelos pigmentos da molécula férrica (siderose difusa).

No tubo digestivo há catarro gastro-entérico e a mucosa, em seu trajeto, expõe lesões petequiais e congestivas. O pequeno conteúdo intestinal, pelo seu aspecto, confessa grande porção de elementos corantes da bile.

O sangue tem uma aparência aquosa e hipocoagulável, tendo perdido, em parte, sua viscosidade. O número de glóbulos parasitados é variável: 10 a 50% (Sieber), 15 a 50% (Lignieres), 15 a 25% (Carpano); nunca vimos salvarem-se os animais que tinham mais de 50% dos glóbulos parasitados.

O cérebro, em norma, é anêmico e terroso.

No que se refere à histopatologia da doença, os dados a respeito são escassíssimos, conforme afirmamos acima. Assim, Santos (1941) relata que examinando microscòpicamente os órgãos de animais mortos de anaplasnose, verificou: no baço, hiperemia e poucos esplenócitos com hemácias ou pigmentos; nenhum trombo das veias ou dos seios venosos; ausência de proliferação do retículo dos corpúsculos de Malpighi.

Nos rins, vê-se exsudato no interior das cápsulas de Bowman. As pelotas vasculares dos glomérulos e as cápsulas de Bowman são normais. As células epiteliais dos tubos, seja na cortical, seja na medular, não mostram lesões importantes. No interstício não há quase nenhuma alteração. Os focos miliares do fígado se mostram como focos de necrose. Esses focos têm preferência pelas zonas centrais dos lóbulos; o protoplasma das células lesadas tem o aspecto fibrinóide.

O retículo nos preparados corados pelo azocarmin se mostra bem conservado. O endotélio dos capilares tem os núcleos aumentados de volume e não necrosados. Na maior parte dos casos, não se vê trombos biliares nos canaliculos intercelulares. As colorações pelo Sudan não mostram gordura mesmo em células vacuolizadas.

Asúa *et al.* (1928) fazem as seguintes descrições histopatológicas nos casos que observaram:

*Animal morto 10 dias após o aparecimento dos anaplasmas no sangue*

*Baço.* Foliculos bem desenvolvidos; polpa congesta e muito rica em células monocíticas, muitas das quais contêm pigmentos.

*Gânglios linfáticos.* Formações linfóides providas de centros germinativos. Células monocíticas com grãos de hemossiderina.

*Gânglios hemolinfáticos.* Congestos. Nas lacunas sanguíneas observam-se células carregadas de hemossiderina.

*Medula óssea esternal.* Numerosos eritroblastos em diferentes fases de maturação. Não se observam mitoses. Elementos imaturos abundantes e algumas formas de maturação mielóide. Raros megacariócitos.

*Fígado.* Parênquima profundamente alterado. Alguns lóbulos apresentam células vacuolizadas com gotas de gordura, porém em outras a alteração degenerativa é mais avançada, estando o lóbulo substituído por massas necrosadas, onde se observam núcleos picnóticos, resíduos granulados, gotas de gordura e alguns leucócitos. As células de Kupffer se acham hipertrofiadas com vacolos e com grânulos de hemossiderina. Capilares biliares dilatados e cheios de bile.

*Rins.* Epitélios bem conservados porém no interior dos tubos da região cortical, apreciam-se massas vacuoladas ou não, de superfície um tanto irregular, as quais dilatam os tubos.

*Supra renais.* Normais.

*Pulmões.* No interior dos vasos, encontram-se abundantes células com pigmentos de tipos conhecidos.

*Miocárdio.* Irregularidade na estriação das fibras.

#### *Animal sacrificado 15 dias depois de iniciada a anaplasiose*

*Baço.* Foliculos deformados. Polpa repleta de hemácias, muito rica em leucócitos polinucleares e sobretudo em elementos monocíticos de tipo pequeno, muitos dos quais carregados de hemossiderina.

*Medula óssea esternal.* Eritroblastos em tôdas as fases de maturação, sendo raríssimas as mitoses. Alguns elementos em maturação avançada, com núcleos em forma de relógio de areia. Em quantidades menores, formas imaturas de leucócitos e escasos megacariócitos.

*Fígado.* Parênquima normal. Células de Kupffer achatadas.

*Rins.* Epitélios bem conservados. Na luz de alguns tubos, principalmente na parte mais superficial da cortical, há massas compactas ou vacuoladas de superfície irregular.

#### *Animal morto no 11.º dia da doença*

*Baço.* Foliculos pequenos, pouco numerosos; polpa rica em hemácias e células monocíticas, preferentemente de tipo pequeno; algumas destas células em mitose e muitas contendo hemossiderina.

*Medula óssea esternal.* Numerosos eritroblastos em diferentes períodos de maturação. Ausência de mitoses. Presença de eritroblastos com núcleos em forma de relógio de areia. Leucopoiese ativa. Alguns megacariócitos.

*Fígado.* Algumas células apresentam vacolos e infiltração porgurosa moderada, especialmente de localização centrolobular. Em alguns pontos, sobretudo em redor da veia centrolobular, existem acúmulos de leucócitos. É escassa a deposição de hemossiderina.

*Rins.* Epitélicos de ordinário bem conservados, com quantidades escasas de gordura. Detritos granulados na luz dos tubos. Congestão moderada principalmente na região medular.

*Supra-renais.* Apenas na luz dos vasos se observa uma ou outra célula carregada de hemossiderina.

*Pâncreas.* Presença de um foco hemorrágico.

Smith e Jones (1957) afirmam que as alterações microscópicas da anaplasiose estão ligadas às solicitações impostas ao sistema hematopoiético, havendo em consequência hiperplasia da medula óssea e hematopoiese extramedular no baço e em outros órgãos.

Recentemente, Bueno (1966) estudando 116 amostras de tecidos de bovinos mortos de piroplasmose e anaplasiose, verificou no fígado de tais animais, um acúmulo de bile nos canaliculos biliares. Células hepáticas necrosadas isoladas ou em pequenos grupos, principalmente nas áreas de estagnação biliar, constituíram outra alteração observada pelo autor; registra ainda o pesquisador nas doenças, a presença de células mononucleares nos sinusóides hepáticos. Nos rins, o referido autor assinala as seguintes alterações: necrose de paredes e do epitélio tubular, células em desintegração e conteúdo de aspecto albuminoso sanguinolento na luz dos túbulos.

## MATERIAL E MÉTODOS

O material por nós estudado é proveniente de necrópsias e respectivos exames histopatológicos de bovinos mortos pela doença quer experimental, quer espontaneamente. O número de necrópsias ascende a um total de 69, sendo que em 54, a moléstia era artificial e em 15 espontânea.

Os animais que constituem o 1.º lote, isto é, dos infestados artificialmente pelo anapalsma, eram indivíduos adultos jovens das diferentes raças européias e importados uns da Europa, outros dos Estados Unidos e alguns da Argentina e do Uruguai. Constituem os casos de n.º 1 a 54 inclusive.

Destinavam-se êstes animais a trabalhos de reprodução e nada apresentavam de anormal sob o ponto de vista clínico.

A doença experimental era provocada para efeitos de "premunição" de tais animais contra a babesiose e anaplasiose.

A anaplasiose nestes casos era provocada conforme técnica que é seguida geralmente nos serviços de indústria animal do Brasil (Andrade dos Santos 1950, Dupont 1936). Consiste esta técnica em uma

inoculação por via sub-cutânea de 2-3 cm<sup>3</sup> de sangue desfibrinado, conservado em geladeira durante 15 dias e retirado de bovino nacional; por meio desta técnica, os animais adoecem inicialmente de anaplas-mose. Desta maneira, as lesões que vamos descrever não podem ser atribuídas às babesioses, loenças do grupo que habitualmente antecedem a anaplas-mose, quando esta é determinada por picada de carrapato ou por inoculação de sangue quente.

O 2.º lote era constituído de bovinos mortos de anaplas-mose espontânea, transmitida provavelmente pela picada de carrapatos. Este lote era formado via de regra de bezerros e procediam todos de fazendas localizadas na Baixada Fluminense.

Só eram aproveitados para estudos, animais com sintomas clínicos da doença e com forte infestação sanguínea pelo anaplasma. Todos os animais trabalha-dos morreram espontâneamente da infecção.

Para os exames histopatológicos, fragmentos dos di-ferentes órgãos eram retirados após a necrópsia e fixados em solução de formol a 10% e em líquido de Zenker.

Este material era incluído em parafina, cortado em micrótomo e corado pela hematoxilina-eosina, pelo método de Weigert para fibrina e pelo método de azul da Prússia para a revelação de nemossiderina.

Para a revelação de gordura, os tecidos eram fixa-dos em solução de formol a 10%, cortados em micró-tomo de congelação e corados pelo Sudan III.

Foram desprezados os materiais que ao exame mi-croscópico demonstravam sinais de autólise. De outro lado, foram acrescentados para estudos histopatoló-gicos, materiais da doença cujas respectivas descrições de necrópsia não estão incluídas na série. São casos da moléstia obtida artificialmente, cujas autópsias não pudemos realizar por vários motivos. Limitamo-nos em tais casos a uma simples inspeção das diferentes cavidades seguida do recolhimento de espécimes pa- ra exames histopatológicos.

## RESULTADOS

### *Necrópsias*

Para evitar descrições longas e fastidiosas das ne-crópsias, procuraremos fazer um resumo dos achados anátomo-patológicos dos diferentes casos, reservando-se para o final do capítulo, a interpretação dos dados obtidos.

#### 1.º) *Doença experimental*

*Necrópsia 1.* Bovino Holandês. Rúmen repleto de alimentos, intestino grosso vazio de alimentos, porém

repleto de gases. Fígado volumoso, amarelado e com pontos branco-acinzentados, baço volumoso, polpa negra e amarelada.

Rins volumosos, castanho-claros, úmidos; cortical mostrando seu desenho nítido. Petéquias dissemina-das pela superfície do epicárdio. Edema pulmonar. Cérebro cor de marfim.

*Necrópsia 2.* Bovino Holandês. Baço volumoso, com a polpa negra e firme. Fígado castanho ligeiramente amarelado. Coração com sufusões no pericárdio. Pul-mões tensos, não muito volumosos e com muito lí-quido de edema em suas vias aéreas. Cérebro, cor de marfim.

*Necrópsia 3.* Bovino Holandês. Icterícia. Pulmões volumosos e edemaciados; gânglios mediastínicos, su-culentos. Hemorragias no epicárdio. Coágulos e sangue líquido e descorado nas cavidades cardíacas. Baço vo-lumoso; polpa negra e amolecida. Fígado volumoso, cor castanho-acinzentada; bile negra e espessa.

*Necrópsia 4.* Bovino Holandês. Baço volumoso, pol-pa difluente; de cor amarelo opaca; pulmões volu-mosos e edemaciados.

*Necrópsia 5.* Bovino Flamengo. Pulmões edemacia-dos, gânglios hilares suculentos. Sufusões no epi-cárdio. Intima da aorta ligeiramente amarelada. Baço volumoso, polpa negra, mole e difluente. Fígado de cor castanho-alaranjada; ao exame mais minucioso quase todos os lóbulos mostram a parte central es-branquiçada, sendo a periferia castanha; cérebro, cor de marfim.

*Necrópsia 6.* Bovino Polled Angus. Pulmões volu-mosos, tensos. Cânglios mediastínicos suculentos e hemorrágicos. Fígado de cor castanho-alaranjada e uniforme; bile espessa e negra. Sufusões no epicárdio, que mostra sua gordura de cor amarela; endocárdio e túnica da aorta amarelos; sangue coagulado parcial-mente sendo a parte líquida muito fluída. Baço aumentado, apenas mais espesso, polpa negra porém consistente. Cérebro cor de marfim.

*Necrópsia 7.* Bovino Polled Angus. Baço ligeira-mente mais espesso com polpa enegrecida e mole. Fí-gado de cor aproximadamente normal com pequenos focos de cor acinzentada, opacos, muito pequenos e disseminados. Petéquias e sufusões no epicárdio; sua gordura mostra-se levemente amarelada.

*Necrópsia 8.* Bovino Polled Angus. Icterícia gene-ralizada. Baço aumentado de volume e com a polpa negra e firme. Fígado descorado, com lóbulos nítidos, mas uniformemente castanho-claros.

*Necrópsia 9.* Bovino Holandês. Escaras com necro-se e supuração na região do corpo em que o animal tinha contato com o solo na posição deitada (escaras de decúbito). Lesões de broncopneumonia bilateral com derrames fibrinosos pleurais que se acentuam mais à cavidade direita.

*Necrópsia 10.* Bovino Holandês. Sub-icterícia. Le-sões de pericardite fibrinosa; sufusões no epicárdio. Fígado castanho-claro, salpicado regularmente de pontos branco-acinzentados, do tamanho da cabeça de um alfinete. Baço volumoso, polpa negra e firme.

*Necrópsia 11.* Bovino Devon. Sub-icterícia. Cânglios precurais e retromamários, suculentos. Petéquias em

ambos os folhetos do pericárdio. Pulmões congestos e com pequena quantidade de líquido de edema. Baço congesto e diflúente ao corte. Fígado cõr de açafrão. Bile grumosa e espessa.

**Necrópsia 12.** Bovino Devon. Sub-icterícia. Petéquias no epicárdio. Ligeiro edema pulmonar. Baço ligeiramente aumentado de volume e de consistência normal; folhoso endurecido e cheio de material alimentar sêco. Fígado ligeiramente aumentado de volume e de cõr açafrão. Vesícula biliar repleta de bile espessa e grumosa.

**Necrópsia 13.** Bovino Jersey. Icterícia. Gânglios suculentos. Pericárdio amarelado e com grande sufusão à altura da aurícula direita. Folhoso endurecido e contendo matéria alimentar sêca. Fígado aumentado de volume e de cõr açafrão intensa. Vesícula biliar distendida e contendo bile espessa e grumosa.

**Necrópsia 14.** Bovino Devon. Icterícia acentuada. Pulmões volumosos e edematosos. Coração com petéquias no epicárdio e na adventícia dos grandes vasos da base. Baço ligeiramente aumentado de volume e de consistência normal. Fígado cõr de açafrão. Vesícula biliar dilatada e contendo bile densa e grumosa.

**Necrópsia 15.** Bovino Holandês. Icterícia acentuada. Fígado cõr de açafrão; vesícula biliar com bile densa e grumosa. Baço ligeiramente aumentado de volume, sendo a sua polpa diflúente.

**Necrópsia 16.** Bovino Holandês. Icterícia. Gânglios pré-escapulares e precurais, volumosos e suculentos ao corte.

Hemorragias petequiais no epicárdio. Baço liquefeito, sendo impossível a retirada de fragmentos para exame histopatológico.

**Necrópsia 17.** Bovino Holandês. Icterícia. Edema pulmonar. Petéquias no epicárdio e no endocárdio. Baço ligeiramente hipertrofiado e com polpa de consistência diminuída. Fígado cõr de açafrão. Vesícula biliar repleta de bile grumosa. Sinais de enterite no grosso intestino. Rins congestos.

**Necrópsia 18.** Bovino Holandês. Icterícia. Gânglios pré-escapulares aumentados de volume e suculentos. Baço ligeiramente aumentado de volume e de consistência diminuída. Folhoso endurecido e repleto de alimentos. Fígado aumentado de volume, de cõr açafrão. Vesícula biliar distendida por bile grumosa. Rins congestos. Edema pulmonar. Petéquias no epicárdio e na adventícia dos vasos da base do coração.

**Necrópsia 19.** Bovino Holandês, vermelho e branco. Icterícia. Hemorragias puntiformes no epicárdio e endocárdio. Pulmões edematosos e volumosos. Baço aumentado de volume e de aspecto congesto, não se distinguindo as suas duas polpas, as quais se mostram diflúentes. Fígado muito aumentado de volume, de cõr açafrão e amolecido deixando-se penetrar pelo dedo. Vesícula biliar contendo cêrca de 200 cm<sup>3</sup> de bile de consistência comparável a do mingau. Hemorragias petequiais na serosa do testículo. Um gânglio do hilo do fígado, hemorrágico. Ambos os rins aumentados de volume, congestos e de cõr amarelada.

**Necrópsia 20.** Bovino Holandês, vermelho e branco. Icterícia. Gânglios linfáticos aumentados de volume e suculentos. Coleção líquida sero-hemorrágica na cavidade pericárdica, medindo 250 cm<sup>3</sup>. Hemorragias

petequiais no epicárdio e na adventícia dos vasos da base do coração. Edema pulmonar. Baço hipertrofiado, estando aproximadamente duas vezes aumentado de volume nas suas diferentes dimensões. Ao corte, as polpas do órgão estão de tal modo diflúentes que é impossível a retirada de fragmentos para exames histopatológicos. Fígado hipertrofiado, de cõr açafrão intensa, com lesões miliares de necrose. Vesícula biliar distendida por bile que dificilmente flui pelo canal colédoco, tal a espessura da mesma.

**Necrópsia 21.** Bovino Guernsey. Icterícia. Petéquias no epicárdio e no endocárdio. Petéquias nos gânglios linfáticos intratorácicos. Baço aproximadamente duas vezes aumentado de volume, friável; polpa cõr de chocolate. Fígado volumoso de cõr bronze e friável. Bile pastosa e de cõr verde-escura.

**Necrópsia 22.** Bovino Guernsey. Gordura do pericárdio salpicada de petéquias. Baço aproximadamente duas vezes aumentado de volume; friável, polpa cõr de jaboticaba. Fígado volumoso de cõr vermelho-bronzeada. Vesícula biliar repleta de bile que flui dificilmente pelo colédoco e de tonalidade vermelho-bronzeada.

**Necrópsia 23.** Bovino Guernsey. Icterícia. Hemorragias no epicárdio. Edema pulmonar. Baço aumentado de volume e friável sendo as polpas indistintas e de cõr vermelho-chocolate. Fígado um pouco volumoso e de cõr castanho-bronzeada. Vesícula biliar distendida por bile pastosa que não flui pelo canal colédoco.

**Necrópsia 24.** Bovino Guernsey. Icterícia. Pequenos depósitos de fibrina no saco pleural e pericárdio. Petéquias no epicárdio. Consolidação do lobo apical do pulmão esquerdo. Lesões de enfisema intersticial em ambos os pulmões. Baço volumoso, friável, polpas indistintas e de cõr castanho-avermelhada. Fígado volumoso e de cõr castanho-bronzeada. Vesícula biliar distendida por bile semi-pastosa que não flui pelo canal colédoco.

**Necrópsia 25.** Bovino Jersey. Petéquias na superfície do epíloon. Baço um pouco aumentado de volume; polpa branca pouco nítida enquanto que a vermelha mostra-se cõr de vinho. Fígado castanho-avermelhado, friável. Bile cõr verde-escura e pastosa não vencendo o canal colédoco. Folhoso repleto de alimentos ressecados.

**Necrópsia 26.** Bovino Charolês. Icterícia. Sufusões e petéquias no epicárdio, petéquias no endocárdio. Baço intensamente aumentado de volume, polpa de cõr vermelho-rubí e se destacando facilmente pela raspagem. Fígado aumentado de volume e de cõr castanho-clara. Vesícula biliar distendida por bile castanho-negra e grumosa. Omaso distendido por massa alimentar excessivamente sêca.

**Necrópsia 27.** Bovino Holandês, prêto e branco. Icterícia. Sufusões do epicárdio. Esplenomegalia. Vesícula biliar repleta de bile castanho-escura e pastosa. Folhoso repleto de alimentos.

**Necrópsia 28.** Bovino Holandês, prêto e branco. Icterícia. Petéquias no epicárdio. Fígado de cõr castanho-avermelhada quase açafrão. Baço aumentado de volume, polpa castanho-escura uniforme e fazendo saliência sob a cápsula; órgão friável. Gânglios linfáticos pré-escapulares mostrando um pontilhado hemorrágico em sua porção cortical.



**Necrópsia 29.** Bovino Holandês, preto e branco. sub-icterícia. Petéquias no epicárdio, mais acentuadas à altura da aurícula esquerda. Edema pulmonar. Fígado de cor castanho tendente a açafrão. Vesícula biliar distendida por bile xaroposa que vence com dificuldade as vias biliares extra-hepáticas. Baço com sinais de esplenomegalia; sua polpa é castanho uniforme e faz saliência sob a cápsula (pesa 1.100 g).

**Necrópsia 30.** Bovino Holandês, preto e branco. Epicárdio semeado de petéquias. Fígado de cor açafrão. Vesícula biliar contendo bile escura e de consistência grossa. Baço aumentado de volume, polpa fazendo saliência sob a cápsula (pesa 2.200 g).

**Necrópsia 31.** Bovino Holandês, preto e branco. Petéquias no epicárdio. Fígado volumoso, friável e de cor acajú. Baço aumentado de volume, de consistência pastosa, quase líquida (pesa 1.600 g).

**Necrópsia 32.** Bovino Schwyz. Petéquias no epicárdio. Fígado aumentado de volume, friável e de cor acajú. Baço aumentado de volume; quando seccionado sua polpa flui (pesa 3.600 g).

**Necrópsia 33.** Bovino Holandês, vermelho e branco. Petéquias no epicárdio. Fígado cor de açafrão. Vesícula biliar distendida por bile cor de cobre, muito consistente. Baço aumentado de volume, sua polpa se desfaz ao corte (pesa 900 g).

**Necrópsia 34.** Bovino Holandês, preto e branco. Sub-icterícia. Lesões de broncopneumonia crônica com esclerose pulmonar, comprometendo o pulmão esquerdo; fígado cor de açafrão; baço aumentado de volume, porém de consistência firme (pesa 2.800 g).

**Necrópsia 35.** Bovino Holandês, vermelho e branco. Icterícia. Edema do tecido conjuntivo. Lesões de gangrena pulmonar comprometendo o pulmão direito. Esplenomegalia, sendo a polpa do órgão friável de consistência quase pastosa e de tonalidade vermelha muito escura. Fígado aumentado de volume e de cor açafrão.

**Necrópsia 36.** Bovino da raça Jersey. Lesões de esplenomegalia, sendo sua polpa de consistência firme; pesa o órgão 1.300 g. Fígado de tonalidade castanho tendendo ao açafrão. Lesões de broncopneumonia purulenta comprometendo os lobos anteriores de ambos os pulmões; acompanham-se estas lesões de pleurite fibrinosa. Lesões de pericardite fibrinosa.

**Necrópsia 37.** Bovino Holandês, preto e branco. Sub-icterícia. Lesões de gangrena pulmonar comprometendo ambos os pulmões. Fígado de tonalidade açafrão. Esplenomegalia discreta.

**Necrópsia 38.** Bovino Holandês, preto e branco. Icterícia, esplenomegalia; fígado de tonalidade açafrão.

**Necrópsia 39.** Bovino Holandês, preto e branco. apenas lesões de esplenomegalia (pesando o baço 1.190 g) e de gangrena pulmonar.

**Necrópsia 40.** Bovino Guernsey. Sub-icterícia. Hemorragias no epicárdio. Edema pulmonar. Fígado cor de açafrão. Esplenomegalia acentuada, sendo a polpa do órgão de cor vermelho-escura; pesa o órgão 1.620 g.

**Necrópsia 41.** Bovino Guernsey. Icterícia acentuada. Esplenomegalia intensa, mostrando o órgão suas polpas indistintas e muito tensas (pesa 2.300 g).

**Necrópsia 42.** Bovino Jersey. Icterícia acentuada. Hemorragias no epicárdio. Fígado de tonalidade açafrão; esplenomegalia, pesando o órgão 1.500 g.

**Necrópsia 43.** Bovino Schwyz. Sub-icterícia; hemorragias puntiformes no epicárdio o qual mostrava depósitos fibrinosos. Pulmão esquerdo com extensas lesões de broncopneumonia. Fígado cor de açafrão; baço tumefeito com sua polpa negra e de consistência xaroposa (pesa 1.850 g).

**Necrópsia 44.** Bovino Guernsey. Lesões de broncopneumonia com focos de enfisema alveolar. Fígado de cor castanho tendendo ao açafrão. Esplenomegalia mostrando o órgão sua polpa firme e pesando 2.100 g. Hemorragias puntiformes na atmosfera gordurosa do rim esquerdo.

**Necrópsia 45.** Bovino Guernsey. Sub-icterícia. Fígado de tonalidade açafrão. Baço aumentado de volume, porém com sua polpa firme; pesa 1.600 g. Hemorragias no epicárdio. Lesões de broncopneumonia bilateral com áreas de enfisema alveolar.

**Necrópsia 46.** Bovino da raça Schwyz. Icterícia; esplenomegalia, mostrando-se indistintas as duas polpas do órgão, as quais se mostravam firmes; pesava 2.800 g. Fígado cor de açafrão, mostrando lesões de angiocolite crônica e parasitismo por *Fasciola hepatica*. Bile pastosa e negra. Edema do pulmão esquerdo. Lesões de broncopneumonia comprometendo os lobos anteriores do pulmão direito. Hemorragias do epicárdio.

**Necrópsia 47.** Bovino Schwyz. Hemorragias puntiformes no epicárdio que se mostrava recoberto de fibrina. Edema pulmonar. Folhosos distendidos por alimentos ressecados. Fígado de tonalidade açafrão. Baço aumentado de volume com sua polpa amolecida e pesando 2.200 g.

**Necrópsia 48.** Bovino da raça Holandesa, preto e branco. Icterícia. Hemorragias puntiformes no epicárdio e no endocárdio. Baço aumentado de volume, com as polpas indistintas; sua consistência é relativamente firme, (pesa 1.200 g). Fígado vermelho tendente ao açafrão. Vesícula biliar repleta de bile de consistência xaroposa e cor de bronze.

**Necrópsia 49.** Bovino Holandês, preto e branco. Sub-icterícia. Hemorragias puntiformes no epicárdio o qual se mostra recoberto de depósito fibrinoso. Hemorragias puntiformes no endocárdio. Lesões de broncopneumonia comprometendo os lobos apicais de ambos os pulmões. Hemorragias puntiformes dos diferentes gânglios linfáticos. Fígado cor de açafrão; vesícula biliar contendo bile de cor verde-escura e pastosa. Baço aumentado de volume e com sua polpa firme; pesa 2.500 g.

**Necrópsia 50.** Bovino Devon. Icterícia. Hemorragias puntiformes do epicárdio, dos gânglios linfáticos e do timo. Fígado cor de açafrão e com lesões de angiocolite crônica e parasitismo por *Fasciola hepatica*. Baço mostrando ao corte uma polpa enegrecida que fluía com um líquido; pesa 1.200 g.

**Necrópsia 51.** Bovino Ayrshire. Sub-icterícia. Hemorragias puntiformes no epicárdio.

Baço aumentado de volume com sua polpa firme e de cor castanho uniforme; pesava 2.050 g. Folhosos contendo alimentos ressecados. Fígado cor de açafrão. Vesícula biliar contendo bile espessa e grumosa.

**Necrópsia 52.** Bovino Jersey. Esplenomegalia, sendo o órgão ao corte de cor castanho uniforme; polpa firme e tensa; pesa 1.600 g. Folhoso distendido e contendo alimentos ressecados. Fígado de cor castanho tendendo ao açafrão. Bile grumosa e de cor verde-escura. Lesões de broncopneumonia comprometendo os lobos anteriores de ambos os pulmões. Cortical de ambos os rins semeados de petéquias.

**Necrópsia 53.** Bovino Holandês, preto e branco. Sub-icterícia e anemia. Ambos os pulmões com lesões de enfisema intersticial; depósitos fibrinosos no folheto pleural que reveste o pulmão esquerdo. Hemorragias puntiformes no epicárdio e no endocárdio. Fígado de cor amarelo-açafrão. Vesícula biliar repleta de bile pastosa, cor de cobre; sua mucosa é de aspecto sanguinolento. Baço com seus rebordos cortantes; polpa firme com os folículos de Malpighi perceptíveis; pesa 6.280 g. Gânglios linfáticos suculentos.

**Necrópsia 54.** Bovino Holandês, vermelho e branco. Sinais de anemia. Hemorragias no epicárdio e no endocárdio que reveste o ventrículo esquerdo. Fígado cor de açafrão; vesícula biliar repleta de bile grumosa e cor de tijolo. Baço com seus rebordos cortantes; seccionada sua polpa, faz caliência sob a cápsula; polpa de cor castanho-escura; pesa 5.660 g. Gânglios linfáticos suculentos.

## 2.º) Doença espontânea

**Necrópsia 55.** Vaca Holandesa, preta, e branca. Tratava-se de animal importado da Europa e não imunizado contra a moléstia. A doença evoluiu em 3 dias e a única lesão observada à necrópsia foi uma esplenomegalia, sendo o órgão extremamente friável, fazendo a polpa saliência sob a cápsula, quando o órgão era seccionado.

**Necrópsia 56.** Bezerro mestiço com 3 meses de idade. Icterícia; fígado cor de açafrão e cortado mostra um pontilhado branco de localização centro-lobular. No rúmen, observam-se três egagrópilos. Baço aumentado de volume e pesando 420 g. Hipertrofia dos gânglios do mediastino. Lesões de broncopneumonia comprometendo o lobo apical do pulmão direito.

**Necrópsia 57.** Bezerro mestiço com 3 meses de idade. Ausência de lesões à necrópsia, com exceção da intercorrência de uma broncopneumonia verminótica.

**Necrópsia 58.** Bezerro mestiço. Doença espontânea. Sinais de anemia, mostrando-se o sangue aquoso e mal coagulado. Icterícia. Esplenomegalia. Focos de necrose do tamanho da cabeça de um alfinete, disseminados pelo fígado. Presença de areia nos quatro estômagos.

**Necrópsia 59.** Bezerro mestiço com 2 meses de idade. Sinais de anemia e de ictericícia. Fígado semeado de um pontilhado branco, quase imperceptível a olho nu. Bile espessa e grumosa, dando à sedimentação, líquido amarelo-áureo. Lesões de broncopneumonia com abcedação, comprometendo ambos os pulmões.

**Necrópsia 60.** Bezerro mestiço com 2 meses de idade. Anemia. Sub ictericícia. Fígado amarelo e semeado de um pontilhado finíssimo; bile cor de ouro; esplenomegalia discreta. Lesões de broncopneumonia com abcedação.

**Necrópsia 61.** Bezerro Guernsey com 3 meses de idade. Congestão das diferentes mucosas. Hemorragias petequiais na mucosa da traquéia. Áreas de atelectasia e de enfisema em ambos os pulmões. Petéquias na adventícia dos grandes vasos da base do coração. Fígado aumentado de volume; bile cor de ouro. Petéquias na serosa do rúmen e do coagulador. Baço aumentado de volume; gânglios congestionados.

**Necrópsia 62.** Bezerro mestiço Guernsey com 2 meses de idade. Mucosas pálidas; gorduras subcutâneas e visceral amareladas; sangue visceral de aspecto aquoso. Esplenomegalia com amolecimento da polpa do órgão. Fígado de cor róseo-amarelada; bile espessa, ligeiramente grumosa e de cor vermelho-escura.

**Necrópsia 63.** Bezerro mestiço com 3 1/2 meses de idade. O fígado quando seccionado mostrava um pontilhado esbranquiçado nas porções centrais dos lóbulos. Vesícula biliar com suas paredes espessadas; vazia. Lesões de broncopneumonia purulenta comprometendo os lobos apicais e cardíacos de ambos os pulmões.

**Necrópsia 64.** Bezerra da raça Guernsey com 2 meses de idade. Esplenomegalia discreta; bile espessada, fluído com dificuldade pelas vias biliares extra-hepáticas. Lesões de broncopneumonia purulenta, pouando somente as partes caudodorsais dos lobos diafragmáticos; pleuris sero-fibrinoso.

**Necrópsia 65.** Bezerro mestiço Zebu, com mais ou menos 2 meses de idade. Mucosas das aberturas naturais esbranquiçadas. Sangue de aspecto aquoso. Degeração hidrópica da gordura sub-epicárdica. Pequenos focos de atelectasia pulmonar. Fígado amarelado. Bile espessada e de cor marrom-esverdeada. No rúmen, é observada pequena quantidade de areia. Baço ligeiramente aumentado de volume; polpa firme.

**Necrópsia 66.** Bezerro mestiço com 3 meses de idade. Lesões de broncopneumonia purulenta comprometendo os lobos apicais e porções crânio-ventrais dos lobos diafragmáticos. Bile ligeiramente grumosa e de cor verde-escura. Hiperemia esplênica discreta.

**Necrópsia 67.** Bezerro mestiço com 3 meses de idade. Anemia. Sub-ictericícia; ictericícia hepática; vesícula biliar contendo bile de consistência xaroposa; esplenomegalia, mostrando-se a polpa esplênica firme e de cor castanho-escura. Lesões de broncopneumonia comprometendo os lobos anteriores dos pulmões; aderências pleurais à altura dos focos de broncopneumonia.

**Necrópsia 68.** Bovino sem dados de identificação. Hepatização quase completa dos lobos apicais e dos lobos cardíacos, havendo nestes, abscessos do tamanho de uma avelã; hepatização das partes antero-inferiores dos lobos diafragmáticos. Baço com sinais de esplenomegalia. Fígado semeado de um pontilhado fino branco que é observado sob a cápsula do órgão, bem como na intimidade do mesmo. No rúmen observa-se um egagrópilo e no coagulador há pequena quantidade de areia.

**Necrópsia 69.** Bezerro mestiço, com aproximadamente 3 meses de idade. Extensas lesões de broncopneumonia comprometendo os lobos anteriores do pulmão direito os quais mostravam aderências pleurais. Fígado amarelo-tijolo e vesícula biliar contendo pequena quantidade de bile cor de ouro.

### *Histopatologia*

A semelhança do que fizemos nas descrições das necrópcias, afim de simplificar os relatos dos achados microscópicos, descrevemos as alterações histopatológicas observadas nos diferentes órgãos, abstenho-nos de nos referir aos achados de órgãos que microscópicamente se mostrassem normais.

Seguem-se as descrições das lesões tais como puderam ser observadas nos preparados corados pela metaxilina-eosina. No fim do capítulo, descreveremos os achados microscópicos observados em lâminas coradas por outros métodos, assim como relataremos as alterações que pudemos observar ao exame da medula óssea hematogena de alguns animais.

#### *1.º Doença artificial*

*Material 1 (Necrópsia 40).* Animal morto no 4.º dia de doença.

**Fígado:** desorganização do centro do lóbulo hepático, mostrando a porção central do mesmo suas traves retraídas, o que lhes confere um aspecto irregular. Lesões de trombose biliar, percebendo-se a deposição de material biliar nos dutos biliares. Infiltração linfocitária dos espaços-porta.

**Baço:** acentuada redução de sua polpa branca, por nítida atrofia dos corpúsculos de Malpighi, ao lado do que se observa congestão da polpa vermelha. Na periferia dos focos de congestão aparecem polinucleares, bem como histiócitos carregados de pigmento pardo.

#### *Material 2 (Necrópsia 36).*

**Fígado:** no centro dos lóbulos focos de necrose das células hepáticas que se mostram desprovidas de núcleos, tomando tal material necrosado um aspecto filamentosos.

**Baço:** dissociação da polpa branca do órgão por acentuada congestão da polpa vermelha.

**Pulmões:** lesões de broncopneumonia fibrinosa.

#### *Material 3 (Necrópsia 37).*

**Fígado:** como no caso anterior, focos de necrose em que o material necrosado assume um aspecto filamentosos, percebendo-se contudo, aqui em tais focos, uma proliferação das células de Kupffer. As células hepáticas circunvizinhas aos focos de necrose mostram-se atrofiadas. Sinais de trombose biliar.

**Baço:** as lesões do baço são idênticas às do caso anterior.

**Pulmões:** lesões de broncopneumonia fibrino-purulenta com necrose.

#### *Material 4 (Necrópsia 38).*

**Fígado:** lesões de necrose de aspecto filamentosos no centro do lóbulo hepático, nas quais aparecem células de Kupffer proliferadas e onde se observam pequenos derrames hemorrágicos; ao lado disto percebe-se uma nítida atrofia das células hepáticas que

circundam os focos necróticos. Nas células hepáticas das porções medianas e periféricas do lóbulo são notados vacúolos no citoplasma das mesmas; tais vacúolos são do diâmetro aproximado do núcleo celular e são encontrados em geral em número de um para cada célula.

**Baço:** lesões comparáveis às do caso anterior, ocorrendo entretanto, na periferia dos focos hemorrágicos, histiócitos carregados de pigmento pardo.

*Material 5 (Necrópsia 29).* Animal morto no 10.º dia da doença.

**Fígado:** necrose de aspecto filamentosos no centro do lóbulo, com pouca infiltração celular, aparecendo nestes focos pequenos derrames hemorrágicos; hepatócitos circunvizinhos aos focos de necrose, com sinais de atrofia.

**Baço:** lesões idênticas às do caso anterior.

#### *Material 6 (Necrópsia não relatada)*

**Fígado:** dissociação das traves hepáticas, a qual é mais acentuada no centro do lóbulo; presença de vacúolos no citoplasma dos hepatócitos. Sinais de trombose biliar.

**Baço:** dissociação da polpa por congestão da polpa vermelha. Nos focos congestivos percebem-se filamentos com o aspecto de fibrina, bem como macrófagos carregados de pigmento pardo.

**Rins:** infiltração linfocitária do seu interstício.

#### *Material 7 (Necrópsia não relatada).*

**Fígado:** focos de necrose com o aspecto filamentosos do material necrosado, os quais se localizam no centro do lóbulo; em torno dos focos, picnose das células hepáticas, infiltração de polinucleares e proliferação de células de Kupffer; outros hepatócitos com vacuolização; há sinais de trombose biliar.

**Baço:** dissociação da polpa branca por congestão da polpa vermelha; nos focos de congestão percebe-se a presença de material filamentosos com as características da fibrina.

#### *Material 8 (Necrópsia não relatada).*

**Fígado:** faltam no caso as lesões de necrose vistas na maior parte dos casos anteriormente descritos, havendo apenas uma pequena dissociação das traves hepáticas e a presença de vacúolos no citoplasma dos hepatócitos.

**Baço:** acentuada dissociação da polpa branca do órgão por congestão da polpa vermelha.

#### *Material 9 (Necrópsia 25).*

**Fígado:** focos de necrose com o aspecto filamentosos dos mesmos ao centro dos lóbulos do órgão; numerosas células hepáticas mostram-se vacuolizadas em seu citoplasma e com sinais de atrofia.

#### *Material 10 (Necrópsia 24).*

**Fígado:** presença de necrose de aspecto filamentosos na porção central dos lóbulos, percebendo-se em tais focos uma proliferação das células de Kupffer; outros hepatócitos mostram vacúolos em seus citoplasmas. Há sinais de trombose biliar.

Baço: dissociação dos corpúsculos de Malpighi por congestão da polpa vermelha.

Rins: infiltração do interstício do órgão por células linfocitárias.

Pulmão: lesões de broncopneumonia fibrino-purulenta.

*Material 11 (Necrópsia 30).*

Fígado: pequenos focos hemorrágicos que se localizam em torno das veias centro-lobulares; nestes focos muitas células hepáticas se mostram dissociadas e com seus núcleos picnóticos, havendo nas referidas áreas, infiltração de polinucleares e mobilização de células de Kupffer; outras células hepáticas se mostram vacuolizadas em seus citoplasmas. Sinais de trombose biliar.

Baço: congestão da polpa vermelha a qual dissocia os corpúsculos de Malpighi; presença de macrófagos carregados de pigmento pardo em torno dos focos de congestão.

Medula óssea femural: órgão tipicamente adiposo.

*Material 12 (Necrópsia 19)*

Fígado: faltam igualmente aqui as lesões necróticas observadas em outros casos. Há contudo uma desorganização do centro do lóbulo hepático caracterizada pela irregularidade da disposição das células hepáticas que envolvem a veia centro-lobular. Vacuolização do citoplasma das células hepáticas. Trombose biliar.

Baço: congestão da polpa vermelha, observando-se nos focos de congestão, material com o aspecto de fibrina. Estas alterações determinam acentuada atrofia e dissociação da polpa branca.

Rins: infiltração do interstício por células linfocitárias.

*Material 13 (Necrópsia não relatada).*

Fígado: lesões de necrose do centro do lóbulo hepático, assumindo o material necrosado aspecto filamentosos, havendo nos focos proliferação de células de Kupffer. Vacuolização do citoplasma das células hepáticas não necrosadas. Trombose biliar.

Baço: atrofia da polpa branca por congestão da polpa vermelha.

Coração: lesões de pericardite fibrino-purulenta.

*Material 14 (Necrópsia não relatada).*

Fígado: lesões de necrose do centro do lóbulo hepático, assumindo o material necrosado um aspecto filamentosos; aparecem nestes focos núcleos picnóticos e células de Kupffer em número exagerado. As células hepáticas que envolvem os mencionados focos mostram-se atrofiadas e vacuolizadas.

*Material 15 (Necrópsia 11).*

Fígado: necrose do centro do lóbulo hepático sem que haja formação do material filamentosos freqüentemente encontrado; observa-se que as células hepáticas perderam suas conexões e que muitas delas mostram picnose; há vacuolização de seus citoplasmas.

Baço: atrofia da polpa branca do órgão por congestão de sua polpa vermelha; presença nestes focos de macrófagos carregados de pigmento pardo.

Rins: infiltração do interstício do órgão por células linfocitárias.

*Material 16 (Necrópsia 12).*

Fígado: focos de necrose em que o material necrosado se mostra filamentosos, envolvendo ora parcial, ora totalmente a veia centro-lobular. Alguns lóbulos são centralizados por hepatócitos que perderam suas conexões normais e de permeio com estes há alguns com acentuada picnose, ao lado de pequenos derrames hemorrágicos. Há vacuolização citoplásmica de células não necrosadas.

Baço: dissociação da polpa branca por congestão da polpa vermelha; presença de macrófagos carregados de pigmento pardo em torno dos focos de congestão.

*Material 17 (Necrópsia 32).*

Fígado: mostra focos de necrose centro-lobulares em que o material necrosado se apresenta filamentosos; alguns destes focos são relativamente extensos; ao redor destas áreas, hepatócitos com núcleos picnóticos e proliferação de células de Kupffer.

Baço: atrofia da polpa branca por congestão da polpa vermelha.

*Material 18 (Necrópsia não relatada).*

Fígado: mostra focos de necrose centro lobulares nos quais o material necrosado se apresenta filamentosos; em torno dos mesmos, células hepáticas atrofiadas e com figuras de picnose. Vacuolização de outros hepatócitos.

Baço: discreta atrofia da polpa branca do órgão; congestão da polpa vermelha com deposição de material com as características da fibrina; há em tais focos macrófagos carregados de pigmento pardo.

*Material 19 (Necrópsia 17).*

Fígado: focos de necrose centro-lobulares com aparecimento de material filamentosos, ao lado do que se observam lóbulos centralizados por células que perderam suas conexões, o que dá um aspecto irregular àquelas porções do fígado. Ao redor dos focos necróticos, células hepáticas em picnose e proliferação das células de Kupffer. Presença de vacúolos em outros hepatócitos. Trombose biliar.

Baço: atrofia da polpa branca por congestão da polpa vermelha.

Rins: presença de material amorfo e homogêneo sob as cápsulas de Bowman. Infiltração do interstício do órgão por células linfocitárias.

*Material 20 (Necrópsia não relatada).*

Fígado: apenas percebe-se a presença de vacúolos no citoplasma de diferentes células hepáticas.

Baço: atrofia acentuada dos corpúsculos de Malpighi por congestão da polpa vermelha; nestes focos nota-se a deposição de material com as características da fibrina.

*Material 21 (Necrópsia 53).* Animal morto no 9.º dia de doença.

Fígado: simples necrose de hepatócitos do centro do lóbulo hepático sem que apareça o material filamentosos, freqüente em quase todos os casos; presença de vacúolos citoplásmicos em outros hepatócitos. Extensas lesões de trombose biliar, estando obstruídos por substância biliar não só os canais biliares portais, bem como os capilares biliares.

Baço: redução considerável da polpa branca por congestão da polpa vermelha; presença de macrófagos carregados de pigmento pardo, em torno dos focos de congestão.

Rins: presença de material hialino e amorfo sob as cápsulas de Bowman.

*Material 22 (Necrópsia não relatada)*

Fígado: ausência de lesões necróticas. Vacuolização de hepatócitos o que é mais acentuado ao centro do lóbulo: trombose biliar.

Baço: atrofia da polpa branca por congestão da polpa vermelha; presença de macrófagos carregados de pigmento pardo em torno dos focos de congestão.

*Material 23 (Necrópsia 50).*

Fígado: extensos e numerosos focos de necrose em que o material necrosado se mostra filamentosos, localizados no centro do lóbulo hepático; nestes observa-se também a proliferação de células de Kupffer e a presença de polinucleares. Ao redor, hepatócitos com picnose e com vacuolização citoplásmica.

Baço: dissociação de sua polpa branca por congestão da polpa vermelha; em torno destes focos de congestão, há infiltrados de leucócitos, ao lado de macrófagos carregados de pigmento pardo.

Rins: ocorrência de material amorfo e hialino sob as cápsulas de Bowman; infiltração do interstício do órgão por células linfocitárias.

*Material 24 (Necrópsia não relatada).*

Fígado: ausência de lesões necróticas, ocorrendo apenas uma simples vacuolização do citoplasma de células hepáticas.

Baço: apreciável atrofia da polpa branca com dissociação da mesma por congestão da polpa vermelha; nas áreas de congestão há material filamentosos com as características da fibrina.

Rins: infiltração do seu interstício por células linfocitárias.

*Material 25 (Necrópsia não relatada).*

Fígado: ausência de lesões necróticas, ocorrendo apenas a vacuolização do citoplasma de células hepáticas.

Baço: apreciável atrofia de sua polpa branca por congestão da polpa vermelha; nos focos de congestão há o aparecimento de material.

Rins: infiltração de seu interstício por células linfocitárias.

*Material 26 (Necrópsia não relatada).*

Fígado: focos de necrose centro-lobulares com o aspecto filamentosos do material necrótico; ao redor, picnose e vacuolização de hepatócitos.

Baço: congestão da polpa vermelha com dissociação e atrofia dos corpúsculos de Malpighi.

*Material 27 (Necrópsia não relatada).*

Fígado: focos de necrose centro-lobulares com o aspecto filamentosos do material necrótico. Na intimidade e na periferia destes focos ocorrem polinucleares e células de Kupffer em número apreciável; vacuolização citoplásmica de outros hepatócitos.

Baço: dissociação da polpa branca por congestão da polpa vermelha.

Rins: infiltração do interstício do órgão por células linfocitárias.

*Material 28 (Necrópsia não relatada).*

Fígado: focos de necrose do centro do lóbulo, tomando o material necrótico aspecto filamentosos; hemorragias e proliferação de células de Kupffer em tais focos; inchaço dos hepatócitos que envolvem os focos de necrose.

Baço: dissociação da polpa branca por congestão da polpa vermelha.

*Material 29 (Necrópsia não relatada).*

Fígado: focos de necrose do centro do lóbulo, tomando o material necrótico aspecto filamentosos; nestes focos percebe-se a multiplicação de células de Kupffer bem como infiltração de linfócitos e polinucleares; vacuolização de células hepáticas circunvizinhas.

*Material 30 (Necrópsia não relatada).*

Fígado: focos de necrose centro-lobulares, assumindo o material necrótico o aspecto filamentosos; percebem-se nos focos necróticos, hemorragias, proliferação de células de Kupffer e infiltração linfocitária. Algumas células hepáticas estão reduzidas a grandes vacúolos, estando o seu núcleo expulso para a periferia da célula; outras células hepáticas mostram pequenos vacúolos tal como nos casos até agora descritos.

Baço: dissociação de sua polpa branca por congestão da polpa vermelha.

Pulmão: edema.

*Material 31 (Necrópsia não relatada).*

Fígado: focos de necrose centro-lobulares, tomando o material necrosado aspecto filamentosos; as células em vias de necrose mostram-se picnóticas e atrofiadas. Uma proliferação de células de Kupffer é observada nos focos de necrose.

Pulmão: lesões de broncopneumonia fibrino-purulenta.

*Material 32 (Necrópsia 47). Animal morto no 3.º dia da doença.*

Fígado: grandes focos de necrose com aspecto filamentosos do material necrótico, os quais envolvem total ou parcialmente as veias centro-lobulares, vacuolização citoplásmica dos hepatócitos circunvizinhos.

Baço: não estudado.

Rins: presença de material amorfo e hialino sob as cápsulas de Bowman.

Pulmões: lesões de edema.

*Material 33 (Necrópsia 45). Animal morto no 6.º dia da doença.*

Fígado: verifica-se que simplesmente as células hepáticas centro-lobulares perderam suas conexões, ocorrendo nestas áreas de desorganização, um maior número de células de Kupffer, além de pequenas hemorragias; vacuolização citoplásmica dos hepatócitos circunvizinhos.

Baço: redução da polpa branca por congestão da polpa vermelha; nos focos de congestão há afluxo acentuado de polinucleares e deposição de material com o aspecto de fibrina.

Pulmões: lesões de broncopneumonia purulenta com edema; há sinais de esclerose pulmonar.

Rins: infiltração de seu interstício por células linfocitárias.

*Material 34 (Necropsia 48).* Animal morto no 10.º dia da doença.

Fígado: focos de necrose com transformação filamentosa das células necrosadas, localizados no centro do lóbulo; nas áreas de necrose, percebem-se pequenas hemorragias, células de Kupffer proliferadas e infiltração linfocitária; vacuolização citoplásmica dos hepatócitos circunvizinhos.

Baço: redução de sua polpa branca por congestão da polpa vermelha; nos focos de congestão, forte infiltração leucocitária e deposição nos mesmos de material filamentosos, lembrando a fibrina.

Miocárdio: lesões de miocardite intersticial predominando no exsudato, histiócitos e polinucleares.

Rins: um certo grau de esclerose em torno de arteríolas.

*Material 35 (Necropsia 46).* Animal morto no 2.º dia de doença.

Fígado: pequenas hemorragias em torno de veias centro-lobulares, onde se percebem células hepáticas necrosadas, sem haver entretanto a formação de material filamentosos; nestes focos há proliferação das células de Kupffer. Vacuolização citoplásmica de hepatócitos circunvizinhos.

Baço: não estudado.

Pulmões: edema.

*Material 36 (Necropsia 42).* Animal morto no 3.º dia de doença.

Fígado: focos de necrose com o aspecto filamentosos do material necrótico, os quais envolvem ora total ora parcialmente a veia centro-lobular; no seio destes focos ocorrem polinucleares. Vacuolização de células hepáticas vizinhas. Trombose biliar.

Baço: redução de sua polpa branca por congestão da polpa vermelha; nos focos de congestão, infiltração leucocitária e deposição de material com as características da fibrina.

*Material 37 (Necropsia 3).*

Fígado: focos de necrose com o aspecto filamentosos do material necrótico, os quais envolvem ora total ora parcialmente a veia centro-lobular; eles são bem delimitados e em seu seio observam-se células de Kupffer proliferadas e infiltrados linfocitários. Vacuolização do citoplasma dos hepatócitos vizinhos.

Rins: infiltração do interstício do órgão por células linfocitárias.

*Material 38 (Necropsia 5).*

Fígado: focos de necrose com o aspecto filamentosos do material necrosado, localizados no centro e na periferia dos lóbulos; os focos centro-lobulares ocupam total ou parcialmente o contorno das veias

centrais do lóbulo; há em tais focos, núcleos picnóticos e células de Kupffer proliferadas; vacuolização dos hepatócitos circunvizinhos.

Baço: congestão acentuada de sua polpa vermelha, ocorrendo aí macrófagos carregados de pigmento pardo.

*Material 40 (Necropsia 34).* Animal morto no 7.º dia da doença.

Fígado: focos centro-lobulares de necrose de aspecto filamentosos, nos quais se percebem além da proliferação de células de Kupffer, pequenas hemorragias; atrofia das células hepáticas contíguas aos focos necróticos. Vacuolização citoplásmica de outros hepatócitos. Trombose biliar.

Baço: dissociação da polpa branca por congestão da polpa vermelha.

Pulmões: lesões de broncopneumonia purulenta.

*Material 41 (Necropsia não relatada).*

Fígado: pequenos focos centro-lobulares de necrose com o aspecto filamentosos do material necrótico; nestes focos observam-se núcleos picnóticos, células linfocitárias e diminutas hemorragias; vacuolização citoplásmica de hepatócitos circunjacentes.

Baço: não estudado.

Rins: infiltração do seu interstício por linfócitos.

*Material 42 (Necropsia 44).* Animal morto no 4.º dia da doença.

Fígado: principalmente em torno das veias centro-lobulares, necrose de células hepáticas, não tomando aqui os tecidos necrosados o aspecto filamentosos; nestes focos há pequenas hemorragias e proliferação de células de Kupffer. Vacuolização citoplásmica dos hepatócitos vizinhos. Extensas lesões de trombose biliar, acompanhadas da infiltração dos espaço-porta por células linfocitárias.

Pulmões: lesões de broncopneumonia purulenta com forte edema.

*Material 43 (Necropsia não relatada).* Animal morto no 11.º dia de doença.

Fígado: extensas lesões de necrose do centro do lóbulo hepático, não assumindo o material necrosado o aspecto filamentosos. Nos focos de necrose aparecem hemorragias, células linfocitárias e células de Kupffer proliferadas.

Baço: redução de sua polpa branca por congestão da polpa vermelha.

Rins: infiltração do interstício por células linfocitárias.

*Material 44 (Necropsia não relatada).*

Fígado: pequenos focos centro-lobulares de necrose com o aspecto filamentosos do material em necrose; nestes focos há núcleos picnóticos, células linfocitárias e pequenas hemorragias; vacuolização citoplásmica dos hepatócitos contíguos.

Baço: atrofia extrema dos corpúsculos de Malpighi-que estão reduzidos a pequenos halos linfocitários; congestão da polpa vermelha, onde aparecem macrófagos carregados de pigmento pardo.

2.<sup>o</sup>) *Doença espontânea**Material 45 (Necrópsia 60).*

Fígado: focos de necrose centro-lobulares em que o material necrótico se apresenta filamentosos; ocorrem no seio destes focos células linfocitárias e polinucleares. Vacuolização citoplásmica de hepatócitos circunvizinhos.

*Material 46 (Necrópsia 58).*

Fígado: faltam no caso, as lesões necróticas descritas na maioria dos materiais estudados; apenas observa-se no citoplasma das células hepáticas, vacúolos comparáveis aos observados em outros espécimes.

*Material 47 (Necrópsia 59).*

Fígado: pequenos focos de necrose de aspecto filamentosos, de localização centro-lobular, no seio dos quais se percebem núcleos picnóticos. Os hepatócitos circunvizinhos aos focos de necrose, mostram sinais de atrofia, bem como vacúolos intra-citoplásmicos.

Pulmões: lesões de broncopneumonia purulenta com necrose.

*Material 48 (Necrópsia 64).*

Fígado: ausência das lesões necróticas observadas nos casos anteriormente estudados, percebendo-se apenas a vacuolização citoplásmica dos hepatócitos.

Baço: congestão da polpa vermelha e atrofia muito acentuada dos corpúsculos de Malpighi que estão reduzidos a pequenos halos celulares.

Pulmões: lesões de broncopneumonia purulento-cattaral.

*Material 49 (Necrópsia 56).*

Fígado: focos de necrose com deposição de material filamentosos, localizados no centro do lóbulo hepático; em tais focos percebem-se núcleos picnóticos e células de Kupffer em número exagerado; as células hepáticas circunjacentes aos focos necróticos mostram vacúolos citoplásmicos.

Baço: atrofia da polpa branca; congestão da polpa vermelha, notando-se nos focos de congestão, material com as características da fibrina.

Rins: infiltração de seu interstício por células linfocitárias.

*Material 50 (Necrópsia 55).* Animal morto no 3.<sup>o</sup> dia da doença.

Fígado: faltam aqui as lesões necróticas observadas constantemente no órgão, percebendo-se apenas uma certa desorganização do centro do lóbulo hepático cujas células mostram perda de suas conexões e uma disposição irregular. Nestas áreas assim desorganizadas, algumas células mostram núcleos picnóticos e aí se notam pequenos focos hemorrágicos. Há atrofia e vacuolização citoplásmica das células hepáticas circunjacentes.

Baço: dissociação da polpa branca por congestão da polpa vermelha.

*Material 51 (Necrópsia 57).*

Fígado: lesões de necrose com aparecimento de material filamentosos no centro do lóbulo hepático;

vacuolização citoplásmica dos hepatócitos circunjacentes aos focos necróticos. Trombose biliar.

Baço: dissociação da polpa branca por congestão da polpa vermelha, aparecendo nas áreas de congestão, material com as características da fibrina.

Rins: infiltração do seu interstício por células linfocitárias.

Pulmões: lesões de broncopneumonia fibrino-purulenta.

O exame microscópico de diferentes preparações de medula óssea hematogênica, quer do esterno, quer das vertebbras, quer das costelas demonstrava tanto nos casos da doença artificial, como da moléstia natural, que esta medula era constituída quase exclusivamente de elementos da linhagem eritroblástica, sendo escasas as células leucoblásticas e o tecido adiposo.

O tecido necrótico filamentosos observado no centro do lóbulo hepático, dava reações de fibrina pelo método de Weigert. Reações positivas de fibrina pelo Weigert foram também observados no material de aspecto fibrinoso visto na polpa vermelha do baço.

Nas lâminas de baço em que surgiam macrófagos carregados de pigmento pardo, este dava reações de hemossiderina, quando tratadas pelo método de azul de Turnbull.

Os vacúolos intracitoplásmicos observados com certa regularidade em hepatócitos corados pela hematoxilina-eosina, davam reações positivas de gordura; tais vacúolos eram observados em número aproximado de 1 por célula.

## DISCUSSÃO

Analisando-se a incidência das lesões e não a dos quadros anátomo-patológicos propriamente ditos, isto é, o conjunto de lesões observadas no mesmo animal, verifica-se que em 54 necrópsias de bovinos com anaplasmoze experimental, a esplenomegalia constituiu a lesão mais freqüente entre tôdas, ocorrendo a mesma em 53 casos.

Na doença espontânea, a esplenomegalia constituiu igualmente a lesão mais freqüente, aparecendo a mesma 10 vêzes, entre 15 necrópsias.

Os nossos achados em relação a tal alteração esplênica são concordantes com os de quase todos os autores que se ocuparam do assunto; os investigadores que observaram a anatomia patológica da doença, registram sempre, ou quase sempre o aumento de volume do baço, como uma constante lesão nesta afecção.

A impregnação difusa do parênquima hepático pelos pigmentos biliares, dando-lhe as tonalidades do açafrão (a chamada icterícia hepática de certos autores) constituiu a segunda alteração em ordem decrescente de freqüência na doença artificial, aparecendo tal lesão, 32 vêzes. Na doença espontânea, a icterícia hepática apareceu quatro vêzes em 15 necrópsias. Esta alteração é registrada por Gaiger e Davies (1947), Mary (1935), Dierflinger (1936), Schmidt

(1937), Gallo e Vogelsang (1940), Dikmans (1948, Asúa *et al.* (1928) e Fonseca e Braga (1923).

As hemorragias petequiais do epicárdio foram observadas igualmente 32 vezes nas 54 necrópsias da doença artificial, faltando tal alteração em todos os casos da doença natural. Essas lesões hemorrágicas são assinaladas na anaplasnose por Hagan e Bruner (1951), Curasson (1943), Huttyra *et al.* (1938), Sergeant *et al.* (1954), Forgeot (1935), Boynton (1932), Morgan (1934), Derflinger (1936), Stiles (1935), Schmidt (1937), Gallo e Vogelsang (1940), Dikmans (1948), Fonseca e Braga (1923) e Smith e Jones (1957).

A icterícia franca e generalizada ocorreu em 21 animais dentre os 54 necropsiados com a doença artificial. Na doença espontânea a icterícia ocorreu três vezes em 15 necrópsias feitas.

A icterícia na afecção em estudos é considerada como inconstante por Curasson (1943), Parkin (1935) e Boynton (1932). É registrada por Huttyra *et al.* (1938), Mary (1935), Stiles (1935), Schmidt (1937), Santos (1941), Asúa *et al.* (1928), Fonseca e Braga (1923) e Smith e Jones (1957).

Como assinalamos na presente série de observações, 32 casos de icterícia hepática e 21 de icterícia generalizada na doença artificial, bem como 4 casos de icterícia hepática e 3 de icterícia generalizada na doença natural, evidentemente estamos demonstrando na doença, a ocorrência de casos em que a icterícia se limita ao órgão hepático.

Em 19 animais com a doença artificial observamos um edema pulmonar, que não foi observado na doença espontânea. Tal lesão é assinalada na afecção em estudos por Morgan (1934), Schmidt (1937), Gallo e Vogelsang (1940), Santos (1941) e por Fonseca e Braga (1923). Estes dois últimos autores chamam mesmo a atenção para a gravidade do edema pulmonar na anaplasnose e admitem que tal alteração pulmonar juntamente com a anemia e as pneumonias são os fatores responsáveis pela morte do animal nesta infecção.

Em 16 necrópsias da doença artificial a vesícula biliar se mostrava extremamente distendida por bile (bile pleiocrômica, segundo a denominação de alguns patologistas). Tal condição não foi observada dentre os animais com a doença espontânea. A bile naqueles casos era de consistência mucilagínosa. Tal lesão anátomo-patológica é registrada por Smith e Jones (1957), Hagan e Bruner (1951), Huttyra *et al.* (1938) e outros.

Em 12 necrópsias da doença artificial observou-se sub-icterícia, que foi evidenciada também em 3 ca-

sos da doença espontânea. As manifestações discretas da icterícia na anaplasnose são assinaladas por Boynton (1932).

Um espessamento exagerado da bile, tomando esta uma consistência pastosa, sem que a vesícula biliar mostrasse distensão, foi vista em 12 casos da doença artificial e em 6 casos da moléstia espontânea. Este simples espessamento da bile sem uma repleção da vesícula é registrado por Santos (1941).

O edema ganglionar ocorreu 10 vezes na doença artificial. Tal alteração que não foi observada na doença espontânea, é registrada na infecção em estudos por Hagan e Bruner (1951), Curasson (1943) e Schmidt (1937).

Uma sobrecarga alimentar do folhoso foi por nós observada 9 vezes na doença natural, a qual não foi vista na moléstia espontânea. A alteração é citada por Sergeant *et al.* (1954) em observações feitas na Algéria ("Maladie du feuillet") e por Dikmans (1948), nos Estados Unidos.

Sinais de anemia foram observados apenas 4 vezes na doença artificial e 6 vezes na moléstia espontânea. Trata-se de lesão descrita pela maioria dos autores que têm se ocupado da patologia desta doença.

Constituíram alterações menos freqüente as lesões de caráter hemorrágico de outros tecidos que não o epicárdio, as quais na doença artificial assim se distribuíram: endocárdio (7 vezes); gânglios linfáticos (4 vezes); adventícia dos vasos da base do coração (3 vezes); serosa do testículo (1 vez); epíploon (1 vez); atmosfera gordurosa dos rins (1 vez); timo (1 vez) e rins (1 vez). Na doença espontânea estas hemorragias assim foram achadas: mucosa da traquéia (1 vez); adventícia dos vasos da base do coração (1 vez); serosa do rúmen (1 vez); serosa do coagulador (1 vez). As lesões hemorrágicas de outros órgãos que não o epicárdio na anaplasnose, são citadas por Gaiger e Davies (1947) que as observou no endocárdio; Boynton (1932) que as descreveu na pleura torácica e no diafragma; por Gallo e Vogelsang (1940), na pleura; Fonseca e Braga (1923), nas serosas; Hagan e Bruner (1951), na mucosa da bexiga e Mottet e Buck (1931), no intestino delgado.

Focos miliares de necrose do fígado foram observados em 2 casos da doença artificial e em 4 da doença espontânea. Alguns pesquisadores se referem a esta manifestação de necrose hepática na anaplasnose. Assim, Gallo e Vogelsang (1940) descrevem em suas necrópsias a ocorrência no fígado, de focos necróticos acinzentados, cuja causa estes investigadores atribuem à ação tóxica dos ácidos biliares. Santos (1941) se referiu à ocorrência no fígado dos animais com a infecção, de focos miliares, cinzentos, muito



numerosas, mais claros que o parênquima vizinho. Por fim, Asúa *et al.* (1928), registram a presença de pequenas e numerosas manchas cinzento-amareladas, em um bovino morto no 10.<sup>o</sup> dia da doença.

Outras lesões anatomo-patológicas foram observadas e registradas nas respectivas resenhas de necrópsias. Abstemo-nos de discutí-las pela sua pequena incidência e em consequência, sua reduzida expressão.

Como manifestações secundárias da anaplasnose, pudemos observar nos casos da infecção artificial, a ocorrência de broncopneumonias (10 vezes); de pericardites fibrinosas (5 vezes); de gangrenas pulmonares (3 vezes) e de pleurites fibrinosas (2 vezes).

Na infecção espontânea, observamos 9 casos de broncopneumonia, o que dá uma incidência superior a 50% desta lesão.

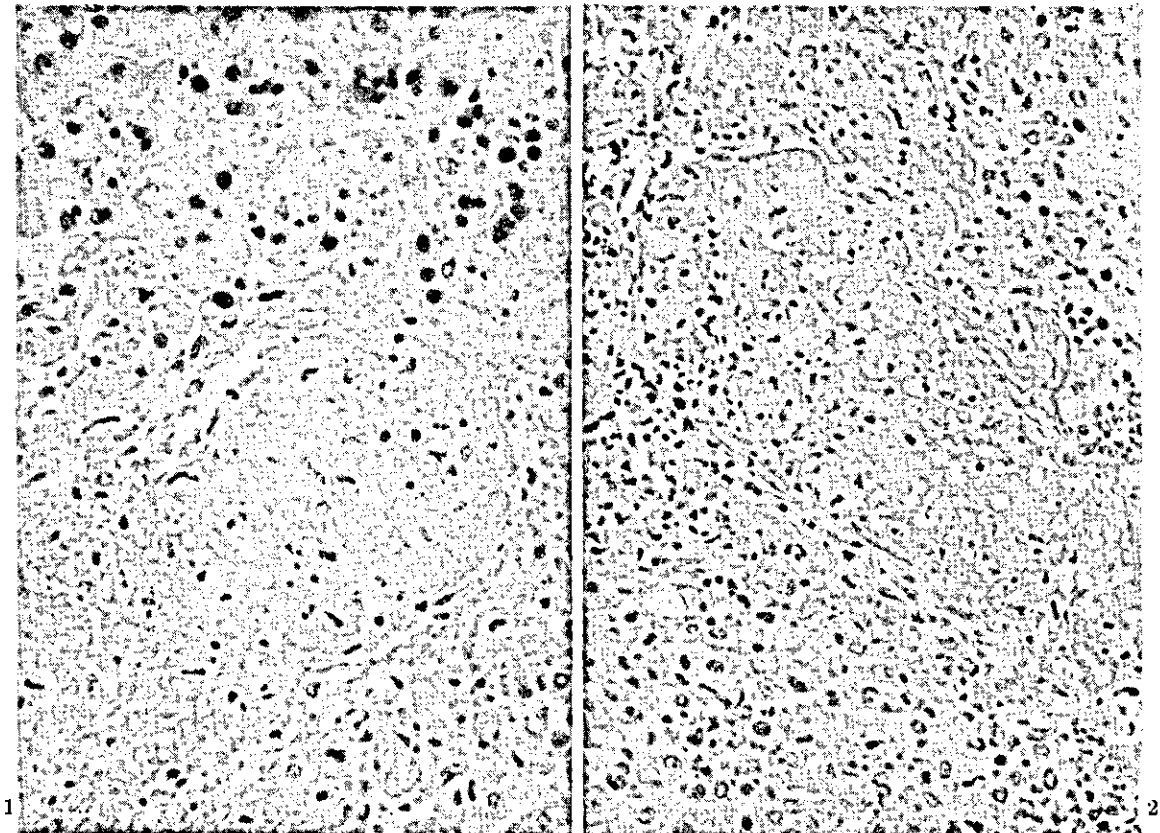
O aparecimento de infecções secundárias no decurso da anaplasnose, conjuntamente com a piroplasmose, está assinalada por Braga e Martins (1935) que registraram por 3 vezes, casos de gangrena gasosa em bovinos submetidos à "premunicação" contra a *Babesia*

*bigemina* e *Anaplasma marginale*; em todos os casos foi isolado o *Clostridium oedematis maligni*. Dupont (1953) igualmente afirma: "pela tristeza, doença esta que freqüentemente favorece a associação da salmonelose. Estas nossas observações foram posteriormente confirmadas por Viljoen, Martinaglia e Genesio Pacheco".

No tubo digestivo de três animais portadores da doença natural, comprovamos a presença de areia. No que se refere a esta ocorrência queremos citar o registro que dela faz Merchant (1951), afirmando que os bovinos convalescentes de anaplasnose, mostram uma tendência acentuada à ingestão de areia.

O exame histopatológico de 44 amostras de diferentes órgãos de bovinos mortos em consequência de infecção artificial pelo *Anaplasma marginale*, demonstrava a presença de alterações muito constantes no fígado e no baço.

As alterações hepáticas mais importantes muito representadas pela presença de vacúolos no citoplasma das células hepáticas, os quais davam reações positivas de gordura. Tais vacúolos eram achados em



FIGS. 1 e 2. Necrose de aspecto filamentososo no fígado de bezerro com anaplasnose. H.E. Obj. 25.

número aproximado de 1 por cada hepatócito, não havendo nos núcleos destas células modificações apreciáveis. Em 36 vezes foi observada esta forma de esteatose.

Trinta e quatro vezes foi observada uma necrose centro-lobular do fígado em que o material necrosado assumia um aspecto filamentososo, lembrando a fibrina (Figs. 1 e 2). Nestes focos de necrose, havia muitas vezes proliferação de células de Kupffer e infiltração de células linfocitárias e polimorfonucleares; pequenas hemorragias eram comuns em tais focos.

Em 12 vezes havia lesões de trombose biliar e em 6, percebia-se uma desorganização das porções centrais do lóbulo hepático. Estas lesões hepáticas evidentemente se associavam no mesmo animal.

O estudo dos tecidos de sete animais com a infecção natural mostrava uma esteatose hepática que aparecia 7 vezes; a necrose filamentososa, 4; a desorganização do centro do lóbulo, 1 e trombose biliar, 1.

No baço dos animais com a doença artificial ou espontânea observou-se sempre uma redução de sua polpa branca por uma congestão da polpa vermelha, aparecendo nos focos de congestão, material com as características da fibrina (Figs. 3 e 4).

Como vimos, no que se refere às alterações hepáticas nesta doença os resultados a que chegaram Santos (1941), no Brasil e Asúa *et al.* (1928), na Argentina, são discordantes. O pesquisador brasileiro nega a ocorrência de esteatose hepática e da trombose biliar, enquanto que Asúa *et al.* (1928) afirmam a presença de ambas as alterações. As nossas observações são sob este aspecto concordantes com as dos autores argentinos. De outro lado, Santos (1941) se refere à necrose de aspecto filamentososo no centro do lóbulo hepático, chamando mesmo tal necrose de fibrinóide. Esta alteração que registramos na maioria dos casos por nós estudados não é mencionada pelos pesquisadores argentinos.

Quanto à hematopoiese extramedular do baço e de outros órgãos, referida por Smith e Jones (1957),

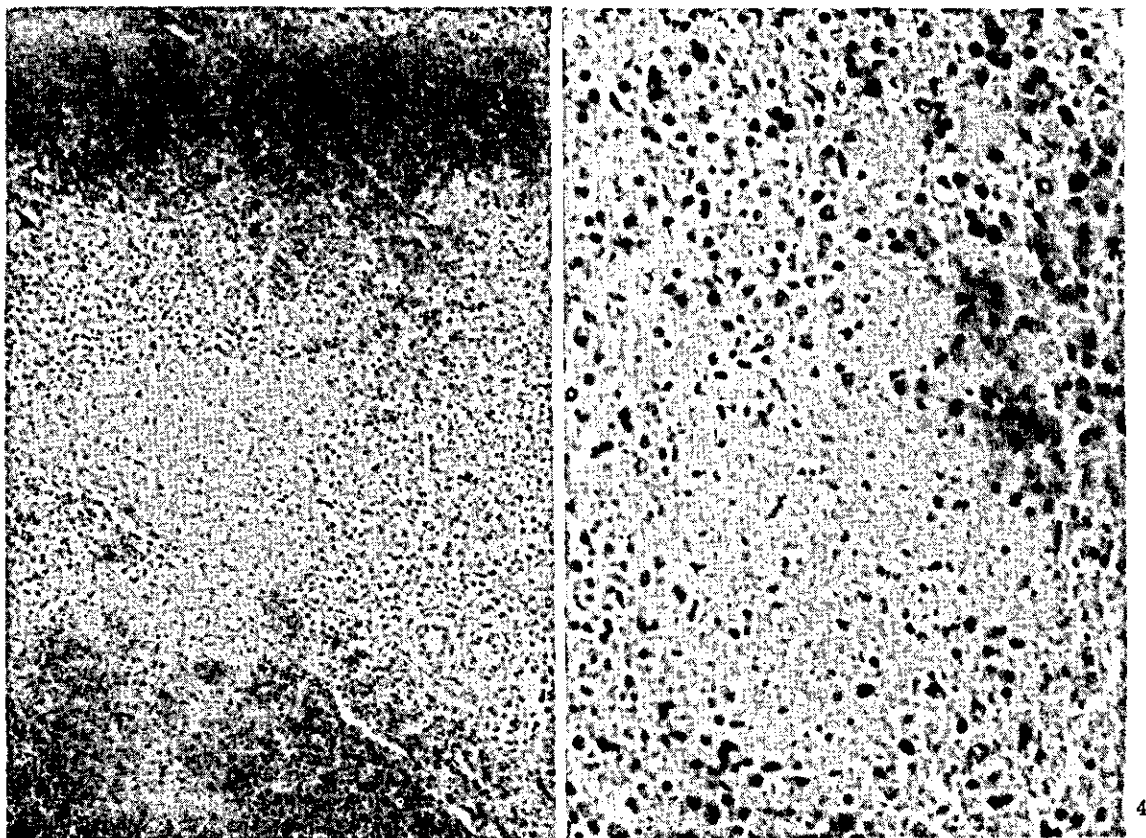


FIG. 3. Focos de necrose e atrofia da polpa branca no baço de bezerro com anaplasnose. H.E. Obj. 10. — FIG. 4. Foco de necrose fibrinóide no baço de bezerro com anaplasnose. H.E. Obj. 25.

ossos achados são inteiramente discrepantes com os destes tratadistas americanos, pois não logramos observar um caso sequer desta forma de hematopoiese em nosso material.

### CONCLUSÕES

O autor, estudando a anatomia patológica da anaplasnose bovina, realizou a necrópsia de 54 animais com a doença artificial e de 15 com a moléstia espontânea. A infecção artificial era obtida com objetivo de "premunir" os aludidos animais contra a doença. Tais animais recebiam com este fim, sangue resfriado em geladeira e adoeciam inicialmente de anaplasnose; os animais mortos pela infecção eram então necropsiados e estudados; desta maneira, as lesões encontradas nestas necrópsias só podiam ser atribuídas à anaplasnose.

As lesões de doença natural foram estudadas em bovinos jovens provenientes quase todos de fazenda da Baixada Fluminense; a infecção nestes animais era atribuída a picada de carrapatos.

As lesões anatomopatológicas da anaplasnose experimental observadas foram em ordem decrescente; 1.º esplenomegalia que surgiu 53 vezes em 54 necrópsias efetuadas; esta esplenomegalia se traduzia por um aumento de volume de órgão, como é evidente e por seu aumento de peso. Em 32 necrópsias havia icterícia hepática; igualmente em 32 animais ocorriam hemorragias petequiais do epicárdio. A icterícia generalizada foi observada 21 vezes. Em 16, a vesícula biliar se mostrava distendida por bile exageradamente espessa. Outras lesões tiveram menor incidência.

Como é evidente, aquelas lesões se associavam no mesmo animal.

A broncopneumonia constituiu a complicação mais freqüente da infecção em estudos, aparecendo o processo inflamatório broncopulmonar em 10 animais.

Na doença espontânea, a esplenomegalia foi igualmente a alteração mais freqüente, aparecendo a mesma 10 vezes em 15 necrópsias. Em ordem decrescente de incidência seguiram-se a anemia e o espessamento exagerado da bile, ocorrendo 6 vezes cada uma destas lesões.

A necrose miliar do fígado e a icterícia hepática seguiram-se, aparecendo 4 vezes cada uma destas alterações. Outras lesões tiveram incidência menor. As lesões descritas se associaram freqüentemente no mesmo animal.

Cerca de 50% dos animais com a doença espontânea exibiam lesões de broncopneumonia.

Sob o ponto de vista histopatológico, lesões muito constantes foram observadas no fígado e no baço dos animais com a infecção artificial pelo anaplasma.

As alterações do fígado eram representadas por esteatose que ocorreu 36 vezes entre 44 espécimes estudados; em 34 vezes foi observada uma necrose centro-lobular em que o material necrosado assumia um aspecto filamentosos. Nestes focos havia freqüentemente infiltração de células inflamatórias.

Em 12 materiais havia lesões de trombose biliar e em 6 desorganização das porções centrais do lóbulo hepático. Tais alterações quase sempre se combinavam no mesmo animal. No baço, uma congestão da polpa vermelha, com atrofia da polpa branca foi observada 34 vezes.

O estudo histopatológico dos órgãos de 7 animais com a doença natural, demonstrava uma esteatose hepática em todos e uma necrose de aspecto filamentosos do centro do lóbulo hepático em 4; tais lesões, tal como na doença artificial, se associavam.

Os baços de 4 animais quando estudados, mostravam lesões aproximadamente idênticas às descritas na doença artificial.

Lesões de menor incidência ocorreram.

A medula óssea hematogênica, quer nos casos da doença natural, quer artificial mostrava-se formada quase exclusivamente de elementos da linhagem eritoblástica, faltando as células leucoblásticas.

### REFERÊNCIAS

- Andrade dos Santos, J. 1950. Normas práticas para a prevenção de bovinos contra a tristeza parasitária (piroplasmose). Folheto avulso do Inst. Biol. Anim., Min. Agricultura, Rio de Janeiro.
- Asúa, F. J. de, Dios, R. L., Zuccarini, J. A. & Kuhn, M. J. 1928. Estudios sobre "Tristeza" (piroplasmosis y anaplasmosis bovina). Rev. Inst. Bacteriol. Malbrán, Dep. Nac. Hig., Buenos Aires, 2:25-330.
- Bakker, S. 1934. Anaplasmosis in water buffaloes. Ned-ind. Bl. Diergeneesk. 46:134-144. (Vet. Bull. 5:267)
- Boynton, W. H. 1932. Further observations on anaplasmosis. Cornell Vet. 22:10-28.
- Boynton, W. H. & Woods, H. S. 1940. Anaplasnose naturelle chez les daims. Science, p. 168. (Citado por Curasson 1943)
- Braga, A. & Martins, A. 1935. Da relação do edema gasoso com as doenças anemiantes com especial referência à piroplasmose e à anaplasnose. Rev. Dep. Nac. Prod. Animal, Rio de Janeiro, 2(4,5,6):263-297.
- Bueno, P. 1966. Alterações histopatológicas no fígado em casos de piroplasmose e anaplasnose bovina. Rev. Med. Vet., São Paulo, 1(3):155-159.
- Cohrs, P. 1934. Nieberle und Cohrs' Lehrbuch der Speziellen Pathologischen Anatomie der Haustiere. Gustav Fischer Verlag, Jena.
- Curasson, G. 1943. Traité de protozoologie vétérinaire et comparée. Tome 3. Vigot Frères, Paris, p. 298.

- Derflinger, T. R. 1936. Anaplasmosis. N. Am. Vet. 17 (10):24-26.
- Descazeaux, M. J. 1928. L'anaplasmosse au Chili. Bul. Soc. Path. Exot. 107(8):639-642.
- Dikmans, G. 1948. Anaplasmosis. 4th Int. Congr. Trop. Med. Malaria, Washington, p. 1404-1408.
- Dupont, O. 1953. Dados clínicos sobre as afecções dos bezerros. Serv. Inf. Agrícola, Min. Agricultura, Rio de Janeiro, 32 p.
- Dupont, O. 1936. Premunicação contra a piro e anaplasmosse. Aclimação e adaptação das raças aperfeiçoadas ao nosso meio. Rev. Dep. Nac. Prod. Animal, Rio de Janeiro, 3(1, 2 e 3): 189-195.
- Fonseca, A. & Braga, A. 1923. Noções sobre a tristeza parasitária dos bovinos. Min. Agricultura, Rio de Janeiro, p. 174-176.
- Forgeot, P. 1935. Traité des maladies infectieuses et contagieuses d'origine microbienne des animaux domestiques. Tome 3. Ed. Publication Pierre Johanez, Paris, p. 1708-1709.
- Gaiger & Davies 1947. Veterinary pathology and bacteriology. 3rd ed. Baillière, Tindal and Cox, London, p. 444.
- Gallo, P. & Vogelsang, E. G. 1940. La anaplasmosis en Venezuela. Rev. Med. Vet. Parasit., Maracay, Venezuela, 2(1):16-17.
- Giltner, L. T. 1951. Anaplasmosis. Vet. Med. 46(1):30.
- Ilagan, W. A. & Bruner, D. W. 1951. The infectious diseases of domestic animals. 2nd ed. Comstock Publ. Co., Ithaca, p. 602-622.
- Hutyra, F., Marek, J. & Manninger, R. 1938. Special pathology and therapeutics of the diseases of domestic animals. Vol. 1. 4th ed. Baillière, Tindal and Cox, London, p. 880-881.
- Kitt, T. 1942. Patologia general veterinaria. Versão espanhola pelo Dr. Julio G. Sánchez-Lucas. Ed. Labor, Rio de Janeiro.
- Lesbre, F. X. 1922. Précis d'anatomic comparée des animaux domestiques. Tome 1. J. B. Baillière et Fils, Paris, p. 674.
- Mary, A. 1935. An enzootic of "gallziekte" in Togoland. Rec. Méd. Vét. Exot. 8:23-24. (Vet. Bull. 5(11):709)
- Merchant, I. A. 1951. An outline of the infectious diseases of domestic animals. Burgess Publ. Co., Minneapolis, p. 344.
- Morgan, E. 1934. Anaplasmosis in cattle in Venezuela. Res. Vet. J. 90(7):291-295.
- Mottet & Buck 1931. Sur quelques cas d'anaplasmosse chez des zebus. Bull. Soc. Path. Exot. 24:969-971.
- Neitz, W. O. 1935. Bovine anaplasmosis: The transmission of *Anaplasma marginale* to a Black Wildebeest (*Conocoetes gnu*). Onderstepoort J. vet. Sci. Anim. Ind. 5(1):9-11.
- Neitz, W. O. & Du Toit, P. J. 1932. Anaplasmosse bovine. Méthode pour obtenir des saunders pure d'*Anaplasma marginale* et *A. centrale* par passage sur antilopes. Onderstepoort J. vet. Sci. Anim. Ind. 1, p. 3. (Citado por Curasson 1943)
- Parkin, S. P. 1935. A short study of bovine anaplasmosis with special reference to the chemotherapy. Onderstepoort J. vet. Sci. Anim. Ind. 4(2):269-277.
- Rossi, P. & Semensis, P. 1952. Anaplasmosse bovine. Bull. Acad. Vet. France 25(8):343-347.
- Runnels, R. A. 1948. Animal pathology. 4th ed. The Iowa State College Press, Ames, Iowa.
- Santos, V. 1941. Lesões anátomo-patológicas da piroplasmose e da anaplasmosse. A Lavoura 45:39-41.
- Schmidt, H. 1937. Anaplasmosis in cattle. J. Am. Vet. Med. Ass. 90(5):723-734.
- Seifried, O. 1936. Curso de histopatologia. Trad. espanhola da 1.ª ed. alemão. Ed. Labor, Rio de Janeiro.
- Sergent, E., Donatien, A. Parrot, L. & Lestoquard, F. 1954. Études sur les piroplasmoses bovines. Inst. Pasteur d'Algérie, Alger, p. 598-599.
- Sisson, S. 1945. The anatomy of the domestic animals, 3rd ed. W. B. Saunders Co., Philadelphia.
- Smith, H. A. & Jones, T. C. 1957. Veterinary pathology. Lea and Febiger, Philadelphia, p. 447.
- Stiles Jr., G. W. 1935. Anaplasmosis observed in Wyoming. J. Am. Vet. Med. Ass. 87:579-582.
- Tendeiro, J. O. 1946. O "*Anaplasma marginale*". Theiler 1910 na Guiné Portuguesa. Rev. Med. Vet., Lisboa, 41 (316):146-183.

## CONTRIBUTION TO THE PATHOLOGY OF ANAPLASMOSIS IN CATTLE

### Abstract

The anatomical lesions and histopathology of bovine anaplasmosis were studied in 69 animals dying of the infection. Of these 54 were European type animals which succumbed following injections of ice-box cooled blood from Anaplasmosis-carrier cattle. The other 15 animals were Brazilian born with the infection ascribed to tick bites.

In the injected animals 53 of the 54 showed splenomegaly, an increase in both volume and weight; 32 animals showed hepatic icterus and there 32 cases of petechial hemorrhages on the epicardium; 21 showed general icterus and in 16 cases the gall bladder was distended by a thick, fluid bile.

In the naturally infected animals splenomegaly was the most common lesion found in 10 of 5 animals; anemia and thickening of the bile were present 6 cases each and hepatic icterus in 4 cases.

Secondary lesions of bronchopneumonia were seen in 10 of 54 injected animals and 7 of those infected by ticks.

Histopathological studies of the liver, spleen and bone marrow were made of several animals. The most common lesions were hepatic steatosis frequently associated with centrilobular necrosis showing filamentous aspects. In the spleen there was congestion of the red pulp and atrophy of the white pulp. The bone marrow consisted almost exclusively of erythroblastic elements with no leucoblastic elements present.