

PERFURAÇÃO DO ABOMASO E DA PAREDE ABDOMINAL NA INTOXICAÇÃO DE BOVINOS POR ARSÊNIO¹

JÜRGEN DÖBEREINER², WALDEMAR V. DE A. CAMARGO³, FRANCISCO DA A. T. VALENTE⁴, RUFINO A. DE ALENCAR FILHO⁵, CAMILLO F. C. CANELLA⁶ e CARLOS HUBINGER TOKARNIA²

Sumário

Descrevem-se duas mortandades em bovinos, uma no Município de Castro, Estado do Paraná, e outra no Município de Marquês de Valença, Estado do Rio de Janeiro, caracterizadas por abaulamento e perfuração da parede abdominal na região umbilical, com saída de conteúdo estomacal, prolapso do coagulador e morte. As mortandades afetaram 90 animais no Município de Castro e cinco no Município de Marquês de Valença. Necrópsias revelaram extensa sinequia entre o abomaso e a parede abdominal, com desaparecimento da porção ventral do abomaso, formação de bolsa constituída por tecido conjuntivo fibroso e pele, e perfuração da parede abdominal.

Pesquisa de arsênio em material necrótico do fundo de úlcera abomáscica, coletado em um bovino sacrificado em Castro, resultou fortemente positivo para esse elemento. Presença de arsênio verificou-se também no fígado e nos pêlos deste animal, bem como em pêlos de outros bovinos com sintomatologia da doença. Pêlos de animais de controle continham arsênio em quantidades aproximadamente 20 vezes menores. Por estes achados e pela verificação de arsênio nos suplementos minerais usados na alimentação dos bovinos, concluiu-se que a mortandade foi causada por intoxicação por aquele elemento.

O exame para arsênio dos pêlos do bovino necropsiado em Marquês de Valença revelou igualmente teor elevado. Baseando-se no conjunto dos dados concluem os autores que também esta mortandade foi causada por intoxicação subaguda por arsênio.

INTRODUÇÃO

Tivemos a oportunidade de estudar duas mortandades de bovinos, uma no Município de Castro, Estado do Paraná, a outra no Município de Marquês de Valença, Estado do Rio de Janeiro, caracterizadas por um quadro patológico bastante interessante, ou seja fistulação do coagulador, com saída de alimentos para o exterior, às vezes acompanhada de prolapso do próprio coagulador e finalmente morte. Devido a este quadro e devido à importância econômica que a mortandade teve em uma das duas ocorrências, resolvemos publicar os nossos estudos a respeito.

MATERIAL E MÉTODOS

Histórico e observações clínicas. Foram levantados os históricos e feitas observações clínicas da doença em aprêço em viagens realizadas a fazendas onde ocorreram as mortandades de bovinos.

Necrópsias. Para fins de diagnósticos foram necropsiados quatro bovinos com a sintomatologia típica da doença. Coletou-se material de dois destes animais para exames histopatológicos e análises químicas.

Coleta de material para análises químicas. De um animal foram coletados fragmentos de fígado, conteúdo e parede estomacais e pêlos, e, de outros bovinos, somente pêlos. Também foram coletadas amostras de suplementos minerais e de flôr de enxofre encontradas numa das fazendas para pesquisa de arsênio. As amostras percebíveis foram conservadas em formol "para análise" (Baker) a 10%.

Exames histopatológicos. Realizaram-se exames histopatológicos de fragmentos dos órgãos coletados depois de incluídos em parafina, cortados a 5 micra e corados pela hematoxilina e eosina.

Pesquisas de arsênio. Foram realizadas pesquisas qualitativas de arsênio pelo Laboratório de Toxicologia

¹ Recebido para publicação em 26 de outubro de 1966.

² Veterinário da Seção de Anatomia Patológica do Instituto de Pesquisas e Experimentação Agropecuárias do Centro-Sul, Km 47, Rio de Janeiro, GB. ZC-26.

³ Veterinário da Seção de Bioquímica e Farmacologia do Instituto Biológico do Estado de São Paulo, Caixa Postal 7119, São Paulo.

⁴ Veterinário da Assistência Veterinária do Instituto Biológico do Estado de São Paulo.

⁵ Veterinário da Seção de Anatomia Patológica do Instituto Biológico do Estado de São Paulo.

⁶ Veterinário do Serviço de Defesa Sanitária Animal em Barra do Pirai, Estado do Rio de Janeiro.

logia do Instituto Médico Legal, da Secretaria de Segurança Pública do Estado da Guanabara. Determinações quantitativas de arsênio em pêlos de bovinos doentes e sãos foram feitas por meio de análise por ativação pela Divisão de Radioquímica do Instituto de Energia Atômica em São Paulo.

RESULTADOS

Mortandade no Município de Castro, Estado do Paraná

Histórico

Fomos informados que em fevereiro e março de 1964 adoeceram 12 bovinos de um total de 380 animais de ambos os sexos, na sua maioria da raça Caracú, acima de dois anos de idade, bem nutridos, pertencentes a uma fazenda no Município de Castro,

estendendo-se da região umbilical à xifóide. Quando isto aconteceu, os animais começaram a alimentar-se melhor e não estavam mais empansinados, porém mais tarde morreram em consequência de ruptura da pele do abdomen. Poucos animais se recuperaram após terem mostrado sintomas leves da doença.

Foi levantada a suspeita, pelo proprietário da fazenda, de intoxicação por planta ou substância química existente numa área de 300 alqueires, onde havia plantação de batata há cinco anos atrás e onde os animais entraram em dezembro de 1964.

Um vizinho trouxe 35 bovinos para a mesma área, dos quais nove morreram, alguns repentinamente, outros poucos dias após terem ficado com o mencionado abaulamento que finalmente rompeu.

A última mortandade com a mesma sintomatologia começou em fins de dezembro de 1965, perdendo-se dez animais que estavam num pasto adjacente àquele onde havia adoecido o grande número de

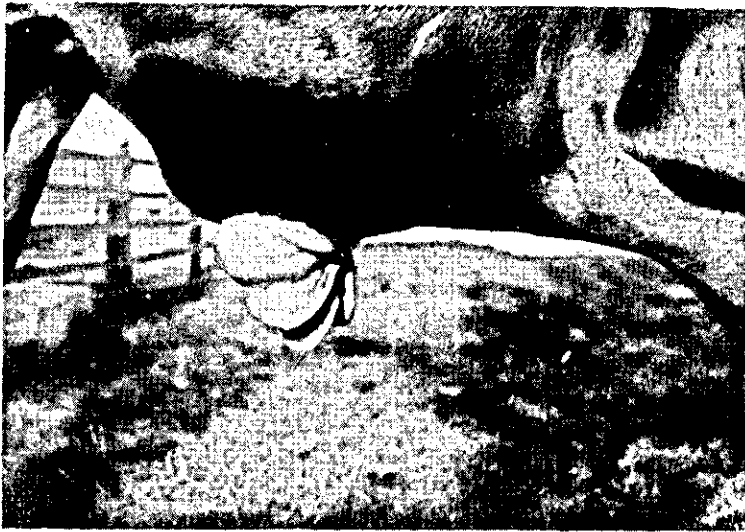

FIG. 1. *Prolapso do coagulaor através de perfuração ao mesmo e da parede abdominal de bovino, notando-se abaulamento do ventre e as pregas abomásticas, observado no Município de Castro, Paraná.*

Paraná. Chamou atenção inicialmente uma inchação no lado direito do ventre, próximo ao umbigo, que dentro de quatro a seis semanas rompia a pele, o que freqüentemente era seguido de prolapso do abomaso (Fig. 1). Os animais morreram três a quatro dias após a perfuração da parede abdominal.

Outro surto maior ocorreu na mesma fazenda de março a maio de 1965, quando morreram cerca de 70 bovinos de um total de 400 cabeças. A morte sobreveio, às vezes, em poucas horas com aparecimento de sintomas de meteorismo. Os animais que não morreram rapidamente, apresentaram anorexia. Mais tarde, desenvolveu-se um grande abaulamento,

animais cerca de oito meses atrás. Informou-se, também, que a doença ficou sempre restrita a esta fazenda.

Até meados de dezembro de 1965 usava-se na fazenda, para a alimentação do gado, suplementos minerais sob forma de farinha de osso, sal mineral e enxofre misturados ao sal comum, que eram postos à disposição dos animais em cochos existentes nos pastos.

Os produtos químicos empregados na fazenda pelos plantadores de batata foram inseticidas fosforados e clorados. Para o combate às formigas tinha-se usado enxofre misturado com arsênio.

Observações clínicas

Durante a nossa visita à fazenda, de 25 a 26 de janeiro de 1966, encontramos três bovinos adultos e três bezerros afetados pela doença em aprêço:

Bovino n.º 1, vaca, Caracú. Sem febre, estado de nutrição regular, mucosas róseas, presença de abaulamento com aproximadamente 30 cm de diâmetro, situado na região umbilical, bastante dura à palpação, sem mobilidade da pele sobre a região e com pouca redutibilidade (Figs. 2 e 3). Informa-se que o animal já está com este abaulamento no ventre há cerca de quatro semanas e calcula-se que dentro de 15 dias pode romper a pele. — Coletamos pêlos das orelhas para pesquisas de arsênio (Amostra n.º 1).



FIG. 2. Abaulamento na região umbilical de bovino, observado no Município de Castro, Paraná.



FIG. 3. O abaulamento estende-se principalmente pelo lado direito da linha mediana, na região do abomaso (bovino da Fig. 2).

Bovino n.º 2, vaca, Caracú. Mucosas róseas, presença de uma área endurecida, medindo aproximadamente 25 cm de diâmetro, situada no abdômen na região do abomaso. Informa-se que havia uma "bola" (abaulamento) maior e que agora se reduziu. — Coletamos pêlos das orelhas para pesquisa de arsênio (Amostra n.º 2).

Bovino n.º 3, vaca, Caracú. Sem sintomas. Informa-se que o animal estava com uma "bola" (abaulamento) em frente do umbigo no lado direito do ventre durante cerca de duas semanas, e que esta inchação desapareceu há aproximadamente um mês. — Coletamos pêlos para pesquisa de arsênio (Amostra n.º 3).

Bovino n.º 4, bezerro mestiço, preto, com cerca de quatro meses de idade. Edema subcutâneo acentuado no lado direito do ventre, correspondendo à região do coagulador. — Coletamos pêlos para pesquisa de arsênio (Amostra n.º 4).

Bovino n.º 5, bezerro, mestiço, vermelho, com cerca de três meses de idade. Edema subcutâneo leve em

região idêntica à descrita no caso anterior. — Coletamos pêlos para pesquisa de arsênio (Amostra n.º 5).

Bovino n.º 6, bezerro, Caracú, com aproximadamente dois meses de idade. Edema subcutâneo leve na região idêntica à descrita no Bovino n.º 4.

Achados de necrópsia

O Bovino n.º 1 foi sacrificado por chopeamento e sangria para fins de estudo. A necrópsia verificamos a presença de grande úlcera com bordos lisos, cicatrizados, na porção ventral do coagulador, medindo cerca 10 x 20 cm. O processo ulcerativo havia atravessado a parede do coagulador e havia sinequia completa entre as folhas visceral e parietal do peritônio ao redor da lesão, ligando a parede do coagulador com a parede abdominal através de um grande anel fibroso. No fundo havia dilatação em forma de

bolsa e se encontrava material necrótico, formando espessa membrana difteroide de cor cinza amarelada, coberto de areia e conteúdo estomacal. (Fig. 4) Ao corte da parede do fundo da tumefação no abdomen visto de fora, esta apresentava-se somente com 2 cm de espessura, restando da parede abdominal somente a pele com tecido subcutâneo fibroso, em

Histopatologia

Verificamos tumefação turva do parênquima hepático e focos de infiltração intersticial linfocitária na substância cortical dos rins. Ao exame da parede abdominal, no fundo da úlcera, observamos na face interna necrose extensa, demarcada por tecido conjun-

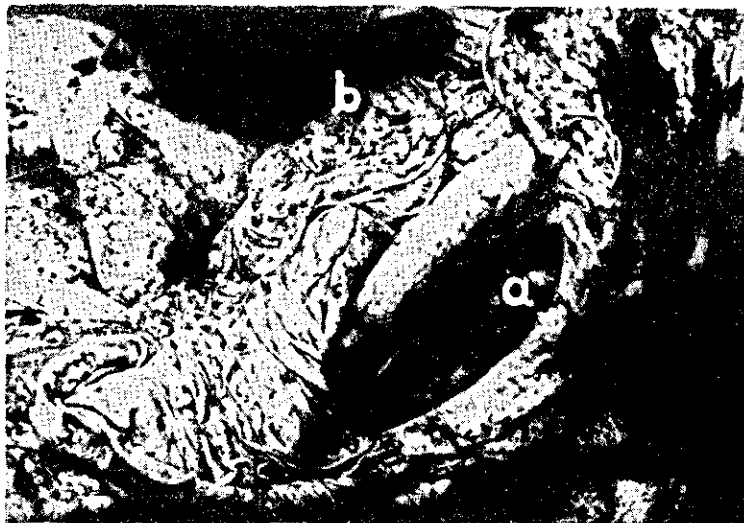

FIG. 4. À necrópsia verifica-se a presença de uma grande bolsa na porção ventral do abomaso (a), isento de mucosa, ao lado de pregas abomásticas não alteradas (b).

parte necrótico. Na entrada do omaso encontrou-se uma massa necrótica aderida à mucosa proventricular ulcerada. — Coletamos conteúdo do abomaso (Amostras n.º 6 e 7), material necrótico do fundo de úlcera estomacal (Amostra n.º 8), e fragmentos do fígado (Amostras n.º 9 a 11) para pesquisa de arsênio.

tivo fibroso infiltrado por células inflamatórias redondas ao lado de maior ou menor número de polimorfonucleares. Havia congestão e algumas pequenas hemorragias no permeio de tecido conjuntivo fibroso que se caracterizava pela formação abundante de substância colágena.

QUADRO 1. Resultados de pesquisas de arsênio por análises químicas

| Amostra n.º | Natureza do material | Método de análise | Resultado |
|-------------|---|---------------------|----------------------------------|
| 1 | Pêlos do Bovino n.º 1..... | Meyençon e Bergeret | fracamente positivo ^a |
| 2 | Pêlos do Bovino n.º 2 (com sintomas)..... | > > > | fracamente positivo |
| 3 | Pêlos do Bovino n.º 3 (mostrou sintomas um mês antes)..... | > > > | fracamente positivo |
| 4 | Pêlos do Bovino n.º 4 (com sintomas)..... | > > > | negativo |
| 5 | Pêlos do Bovino n.º 5 (com sintomas)..... | > > > | fracamente positivo |
| 6 | Conteúdo abomástico do Bovino n.º 1 (com areia e pequenas pedras)..... | Reinsch | positivo |
| 7 | Conteúdo abomástico do Bovino n.º 1 (porção sobrenadante do conteúdo)..... | > | negativo |
| 8 | Material necrótico do fundo da úlcera abomástica do Bovino n.º 1..... | Meyençon e Bergeret | fortemente positivo |
| 9 | Fragmentos de fígado do Bovino n.º 1..... | > > > | positivo ^b |
| 10 | Fragmentos de fígado do Bovino n.º 1..... | > > > | positivo |
| 11 | Fragmentos de fígado do Bovino n.º 1..... | > > > | positivo |
| 12 | Formol "para análise" (Baker) a 10% em que foi coletado o material supra..... | Reinsch | negativo |
| 13 | Sal comum (dado ao gado em 1965 e 1968)..... | Meyençon e Bergeret | negativo |
| 14 | Enxofre (dado ao gado em mistura com sal)..... | > > > | fortemente positivo ^c |
| 15 | Farinha de osso (dada ao gado)..... | > > > | fortemente positivo ^c |
| 16 | Farinha de osso (guardada num estábulo)..... | > > > | negativo ^c |
| 17 | Sal mineral (dado ao gado em 1965)..... | > > > | fortemente positivo ^c |
| 18 | Pó de natureza desconhecida (encontrado na fazenda)..... | > > > | negativo |
| 19 | Enxofre misturado com arsênico para combate de formigas..... | > > > | fortemente positivo ^c |

^a Maior concentração de arsênio encontrada nos pêlos da Amostra n.º 2.

^b Reação mais evidente na Amostra n.º 11.

^c Pesquisas de arsênio efetuadas com parte deste material pela Seção de Química do Instituto Biológico, São Paulo revelaram presença de arsênio nas Amostras n.º 14, 15, 17 e 19 e resultaram negativas com a Amostra n.º 16.

QUADRO 2. Resultados de pesquisas de arsênio por análises radioquímicas

| Amostra n.º | Natureza do material | Quantidade de arsênio encontrada |
|----------------|--|--|
| 1 | Pêlos do Bovino n.º 1 coletados no Município de Castro, Paraná..... | 4,15 ppm |
| 20 | Pêlos coletados de um touro que mostrou sintomas da doença cerca de um mês antes, Município de Castro, Paraná..... | 4,11 ppm |
| 21 | Pêlos de um bovino mantido no Instituto Biológico (contrôle)..... | 0,16 ppm |

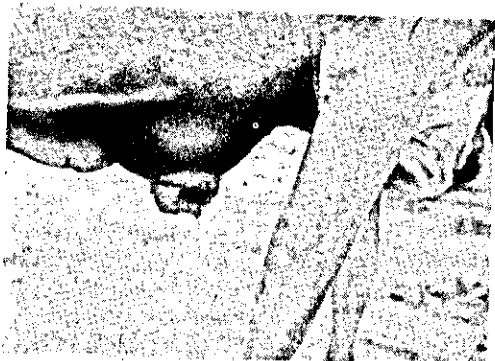


FIG. 5. Perfuração do coagulador e da parede abdominal de bovino com saída de conteúdo do coagulador, observada no Município de Marquês de Valença, Rio de Janeiro.




FIG. 6. Entorpecimento do bovino da Fig. 5.

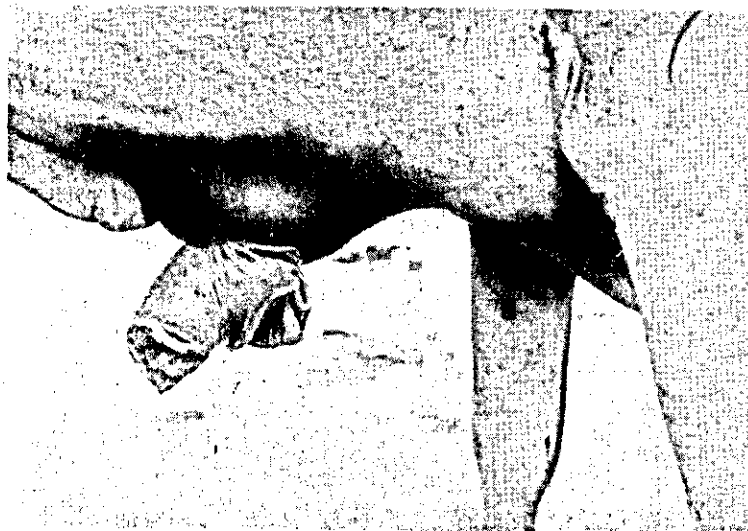


FIG. 7. Aspecto mais detalhado do prolapso do coagulador do bovino da Fig. 5.

Pesquisa de arsênio

As análises químicas e radioquímicas revelaram na maioria das amostras coletadas a presença de arsênio em quantidades consideradas anormais (Quadros 1 e 2).

Mortandade no Município de Marquês de Valença, Estado do Rio de Janeiro

Histórico

Fomos informados que a mortandade na fazenda começara há um mês e meio, tendo afetado até o

momento cinco vacas. Todas elas tinham parido há menos de quatro meses. Os sinais clínicos observados foram uma tumefação de consistência macia no abdômen "logo em frente ao umbigo". Em seguida esta parte "fura de dentro para fora" e alimentos em digestão saíam por esta abertura. Em uma vaca houve exteriorização de alças intestinais. Todas as cinco vacas morreram dentro de poucos dias depois de os sintomas estarem bem manifestados. Os animais apresentaram uma pequena diminuição de apetite no fim da doença.

Bovino n.º 907, vaca, mestiça, de uma cria

Anamnese. Fomos informados em 6.11.62: desde há um mês, quando o animal deu cria, estava doente. Apresentou diminuição de apetite e pequena produção de leite. Há dois dias o proprietário observou inchaço no abdômen na região pré-umbilical que ontem veio a furo.

Observações clínicas. 6.11.62. Temp. 38,5°C, resp. 18, pulso 66, movimentos do rúmen normais. Comportamento normal. Fezes e urina sem alterações. Observamos no abdômen entre o apêndice xifóide e o umbigo uma perfuração com 8 cm de diâmetro.

interpretado como processo inflamatório crônico inespecífico.

Pesquisa de arsênio. Análises radioquímicas de pêlos coletados deste animal constam no Quadro 3.

DISCUSSÃO E CONCLUSÃO

Pelos teores de arsênio encontrados através das análises químicas e radioquímicas podemos concluir que as mortandades estudadas foram causadas por intoxicação de arsênio. No Município de Castro teores elevados deste elemento foram encontrados em amostras de pêlos, fígado, conteúdo abomáscico e material necrótico do fundo da úlcera abomáscica de bovinos da fazenda. Deram resultados fortemente positivos amostras de enxofre, farinha de osso e sal mineral dados ao gado em mistura com sal. Com isso ficou esclarecido que os animais ingeriram o arsênio junto com os suplementos minerais colocados à disposição deles. Através o histórico pode-se deduzir que alguns dos bovinos intoxicados morreram pela intoxicação aguda de arsênio, porém grande parte dos animais adoeceu com sintomas de intoxicação subaguda, morrendo após a perfuração do coagulador e da parede abdominal. Nestes casos o arsênio permaneceu no

QUADRO 3. Resultados de pesquisas de arsênio por análises radioquímicas

| Amostra n.º | Natureza do material | Quantidade de arsênio encontrada |
|-------------|---|----------------------------------|
| 22 | Pêlos coletados de um bovino com perfuração da parede abdominal, Município de Marquês de Valença, Estado do Rio de Janeiro..... | 2,1 ppm |
| 23 | Pêlos coletados de um bovino mantido no IPEACS (contrôle)..... | 0,1 ppm |

Nesta abertura via-se uma massa com aspecto de fezes, fazendo saliência (Fig. 5). Durante o exame esta massa caiu e logo depois houve prolapso do coagulador (Figs. 6 e 7). O animal foi sacrificado.

Achados de necrópsia. A necrópsia verificamos presença de lesões somente no coagulador cuja parede ventral estava ligada à parede abdominal por sinequias, em forma circular, numa área de 15 cm de diâmetro. Dentro deste círculo o tecido era constituído (de dentro para fora) pela mucosa do coagulador, tecido fibrosado e a pele. Na periferia da lesão a parede era espessa, adelgando-se para o centro onde apresentou a mencionada perfuração de contornos irregulares.

Exames histopatológicos. Foram examinados os diversos órgãos. Não foram encontradas lesões. O tecido adjacente à perfuração era constituído por tecido de granulação com infiltrado de células inflamatórias redondas e polimorfonucleares o que pode ser

coagulador provavelmente sob forma pouco solúvel, e causava, por ação da gravidade, progressiva necrose dos tecidos com os quais esteve em contato.

Na literatura encontramos poucas referências que falem desta evolução da intoxicação pelo arsênio. A intoxicação por este elemento sob forma aguda é bem conhecida nos animais domésticos. Radeleff (1964) aconselha efetuar análises para arsênio quando se encontra à necrópsia uma gastro-enterite hemorrágica e especialmente quando há edema, apesar de que outras condições mórbidas podem produzir lesões semelhantes às causadas por arsênio. O mesmo autor menciona que o processo inflamatório é seguido por necrose que pode progredir até o ponto de perfurar estômago ou intestinos dos animais intoxicados.

Völker (1950) diz que na evolução subaguda da intoxicação por arsênio em bovinos se observa, às vezes, ação corrosiva na mucosa do coagulador com formação de úlceras e perfuração do rúmen, do coagulador e da parede abdominal. Há nesta ocasião

uma tumefação na região caudal do xifóide e, após formação de fistula abomáscica, um prolapso do coagulador.

Cohrs (1962) salienta que arsênio quando ingerido sob forma de pequenos fragmentos ou comprimidos pode ser responsável por úlceras profundas e perfuração do rúmen, retículo e coagulador e da parede abdominal após formação de aderências e sinequias entre os folhetos visceral e parietal do peritônio, protegendo desta maneira a cavidade peritoneal contra infecções. Resulta destes processos uma fistula do compartimento gástrico afetado que atinge às vezes o diâmetro de uma palma da mão.

No Município de Marquês de Valença suspeitamos também de intoxicação por arsênio, porém não foi possível obter através o histórico qualquer informação sobre a possível fonte do tóxico. O teor elevado de arsênio nos pêlos aliado aos achados patológicos permitem, também neste caso, estabelecer com bastante probabilidade o diagnóstico de intoxicação subaguda por arsênio.

Teores elevados de arsênio por si sós, nos pêlos, não são suficientes para o diagnóstico de intoxicação de arsênio, porque este arsênio pode ter a sua origem em arsênio ingerido bem como em arsênio aplicado externamente, por exemplo por intermédio de banhos carrapaticidas. Estudos realizados por Atalla *et al.* (1965) indicam que não se pode diferenciar entre arsênio depositado externamente nos pêlos e

arsênio ingerido e excretado por processos metabólicos através do pêlo.

AGRADECIMENTOS

Agradecemos ao Dr. Milton Lessa Bastos, Toxicologista do Instituto Médico Legal do Estado da Guanabara, aos Drs. Decio de Aguiar Souza e José Renato Piedade, Chefe da Seção de Química e Químico da mesma Seção, respectivamente, do Instituto Biológico do Estado de São Paulo, pela realização de análises qualitativas de arsênio, ao Prof. Dr. Fausto W. Lima e à Dra. Célia M. Silva, Chefe da Divisão de Radioquímica e Química da mesma Divisão, respectivamente, do Instituto de Energia Atômica em São Paulo, pelas análises quantitativas de arsênio, e ao Dr. Manoel A. S. Castro Portugal, Veterinário da Seção de Assistência Veterinária do Instituto Biológico, pela colaboração prestada.

REFERÊNCIAS

- Atalla, L. T., Silva, C. M. & Lima, F. W. 1965. Activación analysis of arsenic in human hair - Some observations on the problem of external contamination. *An. Acad. Bras. Ciências* 37:433-441.
- Cohrs, P. 1962. *Nieberle und Cohrs' Lehrbuch der speziellen pathologischen Anatomie der Haustiere*. 4. Aufl. Gustav Fischer Verlag, Stuttgart, p. 356.
- Radeleff, R. D. 1964. *Veterinary toxicology*. Lea and Febiger, Philadelphia, p. 140-143.
- Völker, R. 1950. *Eugen Fröhners Lehrbuch der Toxikologie für Tierärzte*. 6. Aufl. Ferdinand Enke Verlag, Stuttgart, p. 87-94.

ARSENIC POISONING OF CATTLE WITH PERFORATION OF THE ABOMASUM AND THE ABDOMINAL WALL

Abstract

A disease in a herd of cattle is described which caused the death of about 90 animals in the State of Paraná, Brazil. The most striking symptoms were swelling of the umbilical region (Figs. 2 and 3), perforation of the abdominal wall and prolapsus of the abomasum (Fig. 1). Post-mortem examinations revealed extensive senequiae between the abomasum and the abdominal wall and the presence of a pouch which resulted from a large ulcer in the ventral portion of the abomasum (Fig. 4). The pouch wall consisted only of fibrous connective tissue and abdominal skin.

Chemical analyses for arsenic in necrotic material collected from the bottom of the deep ulcer in the abomasum of one of the animals, were strongly positive. Arsenic was also found in liver and hair of this animal, and also in hair of other cattle which had symptoms of the disease (Table 1). Activation analyses of hair samples of two diseased animals revealed an arsenic content of about 25 times as high as found in the hair of a control animal (Table 2).

By the findings and by the fact that arsenic was found in mineral supplements given to the cattle, it was concluded that the disease was caused by subacute arsenic poisoning.

Similar observations were made in another herd of cattle in the State of Rio da Janeiro (Figs. 5 to 7). The arsenic content found in a hair sample of one of these animals by activation analysis, was also relatively high (Table 3), which indicates that arsenic poisoning also there was involved.