

SÔBRE A OCORRÊNCIA DA LEUCOSE BOVINA NO ESTADO DE PERNAMBUCO¹

MARIA IGNÊS CAVALCANTE², SILVIO CAMERINO PAES BARRETO³ e GUILHERME ANTONIO DA COSTA FILHO³

Sinopse

Os autores registram pela primeira vez a ocorrência de leucose linfóide bovina (linfoma maligno, linfossarcoma) no Estado de Pernambuco.

As observações, em número de duas, foram feitas em garrotes mestiços zebus.

Em um dos animais, a doença evoluiu em cerca de dois meses, apresentando o mesmo, anemia oligocitêmica, além de adenomegalia.

INTRODUÇÃO

A importância da leucose bovina como problema de patologia animal é reconhecida pela quase unanimidade dos especialistas. O aumento de sua incidência em diferentes regiões do mundo, as suas características de uma doença infecciosa disseminada pelo comércio de animais doentes, são fatos dentre outros que corroboram aquela assertiva.

Conforme a maioria dos tratadistas, a doença incide sobretudo em raças leiteiras, acometendo em geral animais com mais de 4 anos de idade. Todavia, em certos países europeus, é descrita uma leucose de animais com menos de 20 meses de idade, assumindo então a moléstia um caráter esporádico.

Freqüentemente a doença tem caráter enzoótico, percebendo-se uma transmissão de animal para animal (transmissão horizontal), havendo também indícios de uma transmissão congênita (transmissão vertical).

A doença se revela em duas fases sucessivas: uma pré-clínica em que há significativa linfocitose com numerosas células imaturas e uma segunda, tumoral, em que há hipertrofia ganglionar, nódulos tumorais em diferentes órgãos e outras alterações.

A adenomegalia é o sinal clínico mais importante. Tal hipertrofia ganglionar é generalizada, dando êste

pluricentrismo uma certa indicação da infecciosidade do processo.

Os animais mostram clinicamente, além da hipertrofia dos gânglios palpáveis, mucosas pálidas e debilidade. A protrusão ocular não é rara, pela presença de nódulos tumorais retrobulbares; não são raros ainda: as paraplegias pela compressão da medula, os transtornos da consciência se o encéfalo é comprometido e o meteorismo crônico, se o coagulador é lesado.

Em revisão feita na literatura brasileira especializada, verificamos que a leucose bovina está registrada no Rio Grande do Sul por Merkt *et al.* (1959) e Vaske *et al.* (1964); no Estado do Rio de Janeiro por Santos *et al.* (1959), Dacorso Filho *et al.* (1962) e por Freire e Freitas (1966); em Minas Gerais por Machado (1959) e em São Paulo por Bueno (1958). Em inquérito feito cobrindo quase todo o território nacional, Machado *et al.* (1963) registram 29 casos de leucose em bovinos, os quais estão rotulados sob as denominações de leucose e linfóides e linfossarcoma.

MATERIAL E MÉTODOS

As nossas observações se fundamentam no estudo histopatológico dos tecidos de animais suspeitos de leucose bovina, para o que foram tais tecidos incluídos e corados pelos métodos habituais.

RESULTADOS

A comprovação da ocorrência da doença no Estado de Pernambuco baseou-se no diagnóstico de dois casos da afecção. No primeiro, foi-nos possível realizar a necrópsia do animal suspeito, enquanto que

¹ Recebido em 5 de fevereiro de 1968 e aceito para publicação em 13 de janeiro de 1969.

Trabalho realizado parcialmente no Instituto de Tecnologia Agrícola e Alimentar (ITAA), EPE, Rio de Janeiro.

Boletim Técnico n.º 19 do Instituto de Pesquisas e Experimentação Agropecuárias do Nordeste (IPEANE).

² Veterinário do Instituto de Pesquisas e Experimentação Agropecuárias do Nordeste (IPEANE).

³ Veterinário do Instituto de Pesquisas Agronômicas da Secretaria da Agricultura do Estado de Pernambuco, Caixa Postal 1022, Recife, Pernambuco.

no segundo firmamos o nosso diagnóstico em material anátomo patológico colhido em animal suspeito, o qual nos fôra remetido do interior do Estado:

Caso n.º 1. A observação foi feita em um bovino fêmea, mestiço Zebu com 18 meses de idade e proveniente dos arredores de Recife.

O animal estava sendo submetido a uma experiência em que recebia na alimentação, torta de mamona para estudos da toxicidade deste produto.

Durante o trabalho experimental o animal veio a apresentar adenomegalia dos gânglios palpáveis e sinais de anemia.

Nesta ocasião a hematimetria revelou 3.170.000 hemácias por mm^3 e a leucometria, 15.180 leucócitos por mm^3 , havendo 69% de linfócitos.

A doença teve uma evolução de aproximadamente dois meses, culminando com a morte do animal.

A necrópsia percebeu-se, além de adenomegalia generalizada, acentuada hipertrofia do anel de Waldeyer, a qual determinou edema da glote.

Histopatologia: os gânglios linfáticos mostram perda total de sua arquitetura, estando sua cápsula fortemente distendida por elementos celulares de tipo

linfocitóide, os quais exibem citoplasma escasso e núcleo bastante condensado; ao lado destes, há células linfoblásticas que são evidentemente maiores, de citoplasma mais abundante e de núcleo com cromatina escassa; as mitoses são praticamente imperceptíveis. (Fig. 1)

Diagnóstico: linfossarcoma ganglionar.

Caso n.º 2. A observação foi feita em garrote Indu-Brasil submetido a experiência de engorda em uma fazenda em Arcoverde.

O animal morreu espontaneamente durante o trabalho experimental, tendo sido necropsiado por leigo que verificou a presença de lesões de aparências neoplásica em diferentes regiões do aparelho respiratório, bem como adenomegalia.

Histopatologia: os gânglios mostram perda total de sua arquitetura, apresentando-se indistintas a cortical e a medular. A cápsula se mostra espessada e distendida por massas de células com as características dos linfoblastos, havendo entretanto um pequeno grau de polimorfismo celular. As mitoses são imperceptíveis. (Fig. 2)

Diagnóstico: linfossarcoma linfoblástico.




FIG. 1. Gânglio linfático com perda de estrutura. Linfossarcoma ganglionar, novilha mestiça zebu (Caso 1). H.-E. Obj. 10.

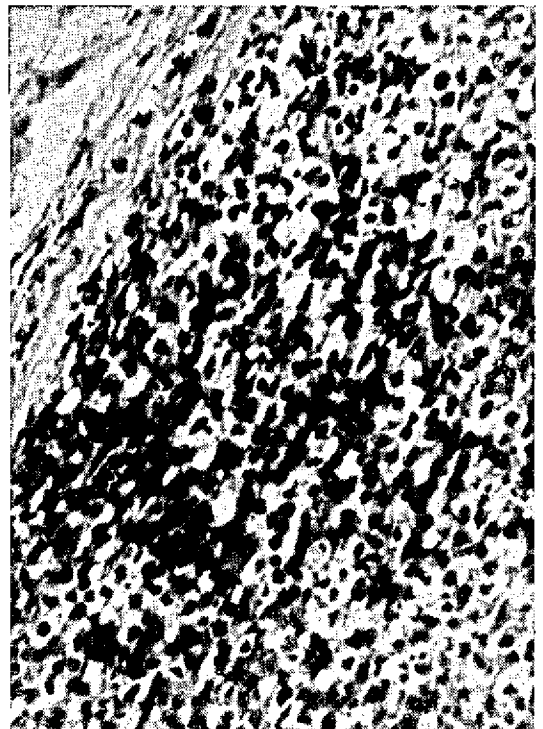


FIG. 2. Linfossarcoma linfoblástico. Gânglio linfático, garrote Indu-Brasil (Caso 2). H.-E. Obj. 45.

CONCLUSÕES

Baseados em dados histopatológicos observados em um bovino, e por elementos clínicos, hematológicos e histopatológicos em um outro, concluímos que ocorre no Estado de Pernambuco, a leucose bovina.

AGRADECIMENTOS

Os autores agradecem ao Dr. Jefferson Andrade dos Santos, Professor Catedrático da Faculdade de Veterinária da Universidade Federal Fluminense, a orientação prestada na elaboração deste trabalho.

REFERÊNCIAS

- Bueno, P. 1958. Comunicação pessoal. (Citado por Merkt *et al.* 1959)
- Dacorso Filho, P., Langenegger, J., Faria, J.F. & Aguiar, A.A. 1962. Anais VIII Congr. bras. Vet., Belo Horizonte, p. 304. (Resumo)
- Machado, A.S. 1959. Comunicação pessoal (Citado por Merkt *et al.* 1959)
- Machado, A.S. 1959. Comunicação pessoal. (Citado por Merkt *liba*, A.M., Martins, E.O., Cavalcanti, M.L., Santos, J.A. dos, Tokarnia, C.H., Döbereiner, J., Faria, J.F., Novloski, G. & Pereira, E.F. da C. 1963. Incidência de blastomas em animais no Brasil. Arqs. Esc. Vet. Minas Gerais 2(3): 7-27.
- Merkt, H., Giudice, C.O. & Müller, J. 1959. Leucose bovina. Revta Esc. Agron. Vet., Pôrto Alegre, 2(3):7-27.
- Freire, M.H.R. & Freitas, V.W. 1966. Constatación de la leucose bovina dans l'Etat de Rio de Janeiro, Brésil. Bull. Off. int. Epizoot. 66:775-782.
- Santos, J.A. dos, Pinheiro, P.V. & Silva, L.J. 1959. Linfossarcoma com lesões da língua e das câmaras cardíacas em bovino. Anais Esc. Hum. Med. Vet., Niterói, 2:1-8.
- Vaske, T.R., Grunert, E., Teixeira, J.S.A., Siqueira, C.A. & Piança, D. 1964. A ocorrência da leucose bovina em um rebanho do Rio Grande do Sul. Anais III Conf. Soc. Vet. Rio Grande do Sul, Pôrto Alegre, p. 141-151.

THE OCCURRENCE OF BOVINE LEUCOSIS IN THE STATE OF PERNAMBUCO, BRAZIL

Abstract

The occurrence of bovine leucosis in zebu steers of the State of Pernambuco, Brazil, is described. Diagnosis was based on clinical, haematological and histopathological examinations.