

OBSERVAÇÕES SOBRE A INCIDÊNCIA DE NEOPLASIAS EM BOVINOS ABATIDOS EM FRIGORÍFICO NO BRASIL¹

GENIO NOVLOSKI² e JOSÉ CHRISTOVAN SANTOS³

Síntese

Descrevemos a ocorrência de 36 neoplasias, coletadas de bovinos abatidos em frigoríficos do Brasil, durante um período de 11 meses. O material foi recolhido de um total de 165.454 bovinos, cuja idade média dos machos foi calculada como sendo de 4 anos, e a idade das fêmeas como sendo de 7,5 anos.

Estes blastomas foram diagnosticados como: 11 linfossarcomas, 8 adenocarcinomas renais, 7 fibromas perineurais, 6 feocromoblastomas, 3 fibrossarcomas e finalmente 1 hepatoma maligno.

O trabalho foi complementado com as descrições anátomo e histopatológicas dos casos estudados.

INTRODUÇÃO

A revisão bibliográfica sobre a incidência geral das neoplasias na espécie bovina, revelou-nos a excelente compilação de Cotchin (1956), na qual são registrados os levantamentos feitos por Trotter (1911), Kenny (1944), Morris (1944), Davis *et al.* (1933), Steiner e Bengston (1951).

Trotter (1911) descreveu a ocorrência de tumores em 300 animais oriundos de um matadouro de Glasgow; desses, apenas dois eram machos castrados, e os demais, fêmeas. Singularmente, nenhum touro apresentou neoplasias, não obstante o grande número de reprodutores abatidos. Das neoplasias estudadas, 279 eram carcinomas e 26 sarcomas.

Na Irlanda, Kenny (1944) descreveu 214 neoplasias provenientes do exame de 21.591 animais (1%). Em 80% desses animais a idade média foi calculada em 7 anos, encontrando-se, entretanto, o registro de tumores malignos em 3 novilhos. Dentre esses tumores o mais freqüente foi o carcinoma epidermóide (92 casos), seguindo-se o hepatoma (48 casos).

Morris (1944), trabalhando na Irlanda, concluiu que a incidência de neoplasias em bovinos era excepcionalmente alta em vacas velhas, provenientes dos condados ocidentais daquele país.

Davis *et al.* (1933), registraram 90 tumores em bovinos abatidos em Denver, dos quais 72 eram malignos, e destes, 38 davam metástases, 45 eram carcinomas e 7, linfossarcomas. Registraram ainda em 32.499 bovinos abatidos, 213 portadores de carcinomas oculares, sendo que em 40 casos havia metástases. No sul de Omaha, estes autores registraram entre 75.241 animais abatidos, 324 casos de câncer ocular.

Steiner e Bengston (1951) chamaram a atenção para os aspectos científico e econômico das neoplasias em animais de consumo. Estes pesquisadores acentuam que o Bureau de Indústria Animal dos Estados Unidos inspecionou durante o ano de 1949, mais de 83.000.000 de animais, para fins de consumo pelo homem, sendo que destes, 10.000 foram totalmente rejeitados por apresentarem tumores malignos generalizados.

Jackson (1936), pesquisador sul-africano, relata o achado de 108 tumores na espécie bovina, sem se referir ao número total de animais trabalhados. Destas neoplasias a que incidia com maior freqüência era o acantoma, do qual observou 23 casos; 19 casos eram de carcinomas glandulares, e 15 de papilomas; outros tumores tinham menor incidência.

Poppensiek (1961), realizando um levantamento da ocorrência de tumores nos animais, com a colaboração dos diversos laboratórios e Universidades dos Estados Unidos, menciona a ocorrência de 123.229 tumores em bovinos, sem contudo citar o número de animais trabalhados. Nessa expressiva casuística há uma predominância absoluta de carcinomas oculares (116.324), seguindo-se a linfomatose da qual foram observados 3.702 casos.

¹ Recebido 8 dez. 1967, aceito 12 out. 1968.

Boletim Técnico n.º 85 do Instituto de Pesquisas e Experimentação Agropecuárias do Centro-Sul (IPEACS).

² Veterinário do IPEACS, Km 47, Campo Grande, GB, ZC-26.

³ Veterinário, Chefe da Inspeção de Produção Agropecuária e Material Agrícola (IMPRO) do Serviço de Inspeção de Produtos Agropecuários e Materiais Agrícolas, (SIPAMA), posteriormente transformado em Equipe Técnica de Padronização, Classificação e Inspeção de Produtos de Origem Animal (ETPDA), São Paulo.

Recentemente, ocuparam-se com a incidência geral de tumores nos bovinos, os seguintes investigadores: Lechner (1958), trabalhando na Universidade de Munique no período compreendido entre 1952 e 1957, verificou a ocorrência de 54 neoplasias em bovinos, o que dava uma incidência de 13,2%, ocorrendo, principalmente no fígado (13 casos), na vagina (9 casos), na cauda (5 casos) e nos rins (4 casos). Cotchin (1960), fazendo um levantamento de tumores examinados no Colégio Real de Veterinária em Londres, registrou 293 tumores entre bovinos, sendo mais frequentes na espécie em aprêço os melanomas, os fibromas e os papilomas da pele; os carcinomas oculares, os linfossarcomas, os fibropapilomas do pênis e os tumores vaginais. Kronberger (1960), trabalhando em Leipzig, verificou de 1917 a 1959, 2 tumores em 648 bovinos (0,3%). Nobel e Neumann (1960), efetuando um levantamento em Israel entre 1954 e 1958, verificaram 144 casos de neoplasias em bovinos, nos quais estavam incluídos 75 casos de leucose e 42 casos de carcinoma ocular. Machado *et al.* (1963), fazendo um levantamento geral sobre a ocorrência de tumores em animais domésticos e silvestres no Brasil, encontraram 502 blastomas dentre 5.028 bovinos estudados, o que significa uma incidência de 10%. Nesta série o carcinoma espino-celular constituiu o tumor de maior frequência (123 casos), seguindo-se, em ordem decrescente, os papilomas, os adenocarcinomas e os fibromas. Naik e Balakrishnan (1963), fazendo observações em matadouros indianos, comprovaram a incidência de 2.064 carcinomas espino-celulares da base dos chifres, dentre 122.800 bois castrados abatidos.

Por fim, merece destaque o trabalho de Brandly e Migaki (1963), que fizeram um levantamento em animais abatidos em frigoríficos dos Estados Unidos, no período de 1955 a 1962, tendo concluído que de cada grupo de 100.000 bovinos abatidos, 38,5 carcaças eram totalmente condenadas, e 18,5 eram parcialmente condenadas por neoplasias. Os tumores que mais frequentemente acometiam bovinos eram: epitelíomas oculares, linfocitomas, adenocarcinomas uterinos, neurofibromas, neurilemomas e tumores da supra-renal.

MATERIAL E MÉTODOS

O material objeto do presente estudo foi coletado de bovinos abatidos em frigoríficos do Brasil, durante um período de 11 meses. Neste espaço de tempo foram abatidos 165.454 bovinos, dos quais 154.685 eram machos, havendo predominância absoluta de novilhos, 10.522 eram fêmeas e 246 eram vitelos. A idade média dos machos foi calculada em quatro anos, e a das fêmeas em 7,5 anos. Os dados acima

citados são gerais; entretanto, o material coletado para estudo específica com maior exatidão o tipo do animal do qual provém. Assim, foi-nos possível classificar as neoplasias como provenientes dos seguintes animais: 21 novilhos, 6 fêmeas adultas, 2 bois carreiros, 1 touro e 3 vitelos; em 2 outros portadores de tumores, as respectivas idades e sexo não puderam ser registradas. Portanto, ocorreram 36 neoplasias dentre 165.454 bovinos abatidos, o que revela uma incidência de 0,022%.

O material coletado foi fixado em solução de formol-salina a 20%, incluído em parafina e corado após cortado, pela hematoxilina-eosina; pelo tricrômico de Masson, para a evidenciação de fibras colágenas e mucina; pelo Van Gieson, para a evidenciação de fibras colágenas e musculares; pela hematoxilina férrica para a caracterização de núcleos e estriações transversais de fibras musculares; pelo tricrômico de Mallory para evidenciação de tecido conjuntivo e fibras neuróglícas.

RESULTADOS

A fim de tornar mais metódica a exposição do trabalho, julgamos conveniente descrever os diferentes tipos de tumores separadamente, sendo tais descrições precedidas dos estudos bibliográficos respectivos.

LINFOSARCOMA

Ao procedermos ao levantamento da incidência da leucose bovina nos diversos países, louvamo-nos principalmente nos excelentes trabalhos de Cotchin (1956) e Lombard (1965).

Na Dinamarca verificamos que a incidência da leucose é elevada. Segundo Lombard (1965), a incidência em 1959 era de 0,015%, elevando-se em 1960 para 0,028%, e devido às medidas sanitárias tomadas naquele país, baixou em 1962 para 0,017%.

Na Alemanha Ocidental, segundo Krüger (1962), a percentagem era de 0,02 nos períodos de 1951-1959; entretanto, um levantamento feito no distrito de Hanover faz crer que aquela incidência possa ser aproximadamente 50% mais elevada do que demonstram as estatísticas.

Na Holanda, Van Vloten (1962) registrou em matadouros, durante 1 ano, a ocorrência de 77 casos de leucose. O autor é de opinião que a leucose endêmica, como é descrita na Alemanha e na Escandinávia, não ocorre na Holanda.

Na Rússia, segundo Parchinkii (1963), nos anos de 1958 a 1961, de 5.719 bovinos adultos abatidos, 0,45% tinham leucose. Segundo o Ministério da Agricultura, a incidência da doença se elevou de 0,03% em 1958 para 0,06% em 1960. Na Sibéria, Shat'ko *et al.* (1959), notaram que 10% das vacas leiteiras de

Novosibirsk eram atacadas de leucose tumoral. Albré (1963), na Estônia, relata 311 casos diagnosticados entre 1958 e 1961.

Nos Estados Unidos, segundo as estatísticas, a incidência de leucose durante os períodos de 1948 a 1958 foi de 0,018%. Na Califórnia, conforme Marshak *et al.* (1963), a incidência é de 0,002%.

Na Suécia, segundo Hjärke (1956), a incidência em matadouros é de 0,6%, sendo que para Svanberg e Aberg (1955) a incidência é de 2%.

Na Inglaterra e Escócia, segundo Lombard (1965), foi calculada por Jarret em 0,022% a mortalidade de bovinos pela doença.

Na Polônia, a incidência da doença vem aumentando na região da Cracóvia; assim, a moléstia, que incidia em 1959 na proporção de 0,0027%, passou em 1960 para 0,0035%, em 1961 para 0,0024% e em 1962 para 0,0076% (Lombard 1965).

Na Itália, foram observados quatro casos de leucose dentre 76.600 bovinos abatidos nos matadouros de Roma, num período de dois anos. Em Milão, quatro casos dentre 100.624 bovinos abatidos. Em Pérouse, durante 15 anos foram diagnosticados dois casos dentre 123.448 animais abatidos (Moretti 1953).

Na França, segundo Drieux (1955), cerca de mil bovinos com leucose têm suas carcaças desprezadas nos matadouros anualmente.

Na África do Sul, é assinalado por Smit (1964) um aumento de incidência de leucose após 1959.

Na literatura brasileira há referências a esta neoplasia, nos trabalhos de Rangel e Machado (1942) e Machado *et al.* (1963), que registraram 29 casos de leucose bovina dentre 5.028 bovinos necropsiados, o que dá uma proporção de 0,576%.

Ao procedermos a uma revisão sucinta para aquilatar o grupo etário em que a leucose é mais freqüente na espécie bovina, concluímos que, segundo a literatura, são os bovinos de idade avançada os que pagam maior tributo a esta entidade patológica. Heidrich (1936) determinou que a leucose incidia principalmente em animais situados entre 5 e 8 anos, apresentando todavia, alguns casos em bezerros. Udall e Olafson (1930) apresentaram um caso de leucose em um novilho de 6 semanas. Katzke (1935) mostrou que quase todos os fetos de vacas afetadas apresentavam maior ou menor grau de desenvolvimento de leucose, registrando ainda um caso da doença com lesões subcutâneas em um feto de mais ou menos 113 dias.

No que concerne à localização desta neoplasia, verificamos serem os gânglios linfáticos os mais acometidos; para Junack (1932), são os ilíacos os mais

comprometidos. Knutt e Volkmann (1916) constataram cirurgicamente lesões primárias localizadas no estômago ou nas regiões vizinhas. Feldman (1928) apresentou três casos de linfossarcoma acometendo o abomaso de vacas, que se estendiam às regiões vizinhas e ao coração. Lübke (1944) apresentou a seguinte percentagem: abomaso 90%, coração 76%, rim 53%, baço 48%, útero 45%, fígado 38%, intestino 31%, pulmão 21%, mama 8% e ad-renal 5%. Lesbouyries *et al.* (1935) apresentaram a ocorrência de lesões difusas de linfossarcoma na pele de um bovino, comprometendo os gânglios superficiais e os viscerais. Bülow (1932) descreveu um nódulo de linfossarcoma no canal raquidiano de um bovino. Baumgärtner (1936) e Emmerson (1943) descreveram lesões de linfossarcoma nos músculos. Boyd *et al.* (1947) citaram a ocorrência de lesões na mama de uma vaca, comprometendo gânglios linfáticos e vários outros órgãos. Salomon (1936) descreveu lesões de linfossarcoma nos testículos de um touro. Smit (1964) afirma ser o miocárdio e o mediastino anterior, as regiões onde são mais freqüentes as lesões de leucose, não encontrando lesões esplênicas nem hipertrofias ganglionares. Dungworth *et al.* (1964) e Vismara (1959) relataram tumores localizados no timo, afirmando ainda, Drieux e Priouzeau (1945) que as localizações tínicas são aparentemente freqüentes e acredita Lombard (1965) que os timomas diagnosticados no bovino sejam manifestações da neoplasia em discussão. Montroni (1936) encontrou lesões na bexiga, nos ossos e na medula óssea. Straub *et al.* (1960) observaram um linfossarcoma ao nível de vértebras lombares, englobando as raízes dorsais dos nervos lombares. Gnädinger (1961) observou um linfossarcoma ligado ao fêto, pesando cerca de 191 kg.

No Brasil, encontramos nos trabalhos de Santos *et al.* (1959), o registro da ocorrência de lesões metastáticas de linfossarcoma na língua e no coração, havendo o comprometimento de gânglios; e no de Machado *et al.* (1963) as seguintes localizações do linfoma maligno: 1 na cavidade bucal, 5 no fígado, 1 no peritônio, 2 no coração, 4 no baço, 16 nos gânglios linfáticos, 7 nos rins, 1 no ureter, 2 nos pêlos e anexos.

Os linfossarcomas observados

Dos 36 tumores observados, 11 foram classificados como linfossarcomas, correspondendo a 30,5% do total de neoplasias estudadas, incidindo 2 vezes nos linfonodos mediastinais, 2 nos pré-escapulares, 2 nos parotidianos, 2 nos sublinguais, 1 no ilíaco, 1 no retrofaringeo, 1 no poplíteu, 2 nos gânglios viscerais e em 3 vezes era generalizado. Foram encontradas ainda

lesões nos seguintes órgãos: 1 vez no fígado, 1 no pulmão, 1 no mesentério e 1 no diafragma.

Os gânglios lesados se mostravam sempre acentuadamente aumentados de volume. Assim no novillo n.º 1 os gânglios viscerais eram duas a três vezes mais volumosos que o normal. No novillo n.º 2 o gânglio parotidiano direito mostrava um aumento de volume de cerca de 5 vezes. Na vaca n.º 3 o gânglio sublingual tinha uma hipertrofia de cerca de 15 vezes, o mesmo se observando em relação ao gânglio parotidiano direito do vitelo n.º 5. No boi carreiro n.º 10, os gânglios sublinguais e retrofaríngeo tinham uma hipertrofia de cerca de 15 vezes. No novillo n.º 11, os gânglios pré-escapulares tinham uma hipertrofia de 5 vezes.

Os gânglios comprometidos pelo processo tumoral apresentavam-se, além de hipertrofiados, friáveis, com sua cortical e medular indistintas; sua superfície de corte era quase sempre de coloração pálida.

Em seguida descreveremos de maneira sucinta as alterações encontradas no exame "post-mortem" dos animais portadores das neoplasias em questão, bem como as respectivas alterações histopatológicas.

Bovino n.º 1, novillo (registrado na Seção de Anatomia Patológica (SAP) do IPEACS sob o n.º 12887). Ao exame "post-mortem", verificamos que os gânglios viscerais e da carcaça apresentavam-se aumentados cerca de 2 a 3 vezes o seu volume. Ao corte, apresentavam-se suculentos, friáveis e pálidos. Não foi observada nenhuma outra alteração anatomicopatológica e as condições de nutrição do animal eram boas.

Histopatologia: ao exame os gânglios revelavam total mascaramento de sua arquitetura, sendo indistintas a cortical e a medular, estando as mesmas totalmente substituídas por massas de células neoplásicas de tipo linfoblástico, ocorrendo de permeio a estas, pequenos aglomerados de células tumorais de tipo linfocítico (Fig. 1). Algumas trabéculas persistiam no meio neoplásico. Fato digno de realce é a ausência de figuras de mitose ou amitose nas preparações.

Diagnóstico: linfossarcoma linfoblástico.

Bovino n.º 2, novillo (SAP 13091). O gânglio parotidiano direito apresentava uma hipertrofia de aproximadamente 5 vezes o seu volume. Ao corte, mostrava-se friável, pálido e com sua estrutura imperceptível.

Histopatologia: com pequeno aumento, percebemos o desaparecimento da estrutura normal do gânglio linfático, persistindo apenas trabéculas relativamente espessas, e sua cápsula. Com grande aumento, notamos que o gânglio está infiltrado por células de tipo linfocitário, observando-se ao lado destes elementos, células maiores, de talhe comparável ao do linfoblasto.

Diagnóstico: linfossarcoma linfoblástico.

Bovino n.º 3, vitelo (SAP 13213). O gânglio parotidiano direito apresentava-se fortemente hipertrofiado, sendo 15 vezes maior que seu volume normal. Ao corte, apresentava-se túrgido e friável, com sua superfície lisa e descorada.

Histopatologia: com pequeno aumento notamos o desaparecimento da estrutura ganglionar, não se distinguindo a cor-

tical da medular. Os elementos conjuntivos estão notavelmente espessados e as células que constituem o processo neoplásico são fortemente cromáticas, havendo numerosos elementos do talhe de um linfócito. As figuras de mitose ou amitose são inexistentes.

Diagnóstico: linfossarcoma linfocítico.

Bovino n.º 4, vitelo (SAP 13214). Uma neoformação esférica, medindo aproximadamente 12 cm de diâmetro, foi observada no mesentério. Ao corte, verificamos ser o nódulo envolvido por uma cápsula, apresentando superfície lisa, homogênea, friável e de coloração amarelo-clara.

Histopatologia: a massa tumoral é constituída de aglomerados de células linfocitoides e linfoblásticas separadas por septos conjuntivos relativamente grossos, nos quais se observam vasos. As células neoplásicas quando examinadas com grande aumento são de tipo linfocitário, sendo seus núcleos extremamente ricos em cromatina.

Diagnóstico: linfossarcoma linfocítico.

Bovino n.º 5, fêmea adulta (SAP 13276). O gânglio sublingual apresentava-se cerca de 15 vezes maior que o seu volume normal. Ao corte, a estrutura estava completamente mascarada por um tecido consistente e pálido.

Histopatologia: percebemos um leve espessamento da cápsula e das trabéculas, sendo nestas últimas mais evidente o processo. As células que constituem a neoplasia mascararam totalmente o arcabouço ganglionar. Tais células são pequenas, e com escasso citoplasma eosinófilo; apresentam as mesmas acentuado hiperromatismo. Algumas células pouco maiores que as anteriormente descritas são também perceptíveis.

Diagnóstico: linfossarcoma linfocítico.

Bovino n.º 6, não identificado (SAP 13279). Aderente à porção superior do lobo apical do pulmão encontramos uma neoformação, constituída por um tecido duro, liso e matizado por áreas esbranquiçadas, área hemorrágica e por áreas amareladas de material caseoso, facilmente destacável. Os gânglios mediastinais estavam aumentados de volume, eram duros ao corte e apresentavam uma coloração branco-amarelada.

Histopatologia: a massa tumoral aderente ao pulmão foi diagnosticada como fibroma perineural, ficando a sua descrição incluída no estudo desses tumores.

Os gânglios linfáticos quando examinados já com pequenos aumentos, mostravam-se constituídos de uma massa homogênea de células linfocitárias, sendo indistintas a cortical e medular, bem como os folículos linfóides. As células neoplásicas quando examinadas com grandes aumentos mostravam as características dos linfócitos, não estando presentes figuras de mitoses.

Diagnóstico: linfossarcoma linfocítico.

Bovino n.º 7, vitelo (SAP 13378). Os gânglios peitorais e ilíacos estavam consideravelmente aumentados de volume e pálidos, notando-se em suas superfícies, formações nodulares. O fígado apresentava dois nódulos isolados, de 4 a 5 cm de diâmetro; a superfície de corte mostrava-se lisa, homogênea, de coloração branco-amarelada, notando-se a presença de pigmentos biliares; o órgão tinha sua consistência normal. Nos pulmões, também eram visíveis formações nodulares semelhantes às do fígado.

Histopatologia: os gânglios apresentavam-se extremamente fibrosados, estando a sua cápsula bastante aumentada e infiltrada por células linfocitoides, que mostravam, quando exa-

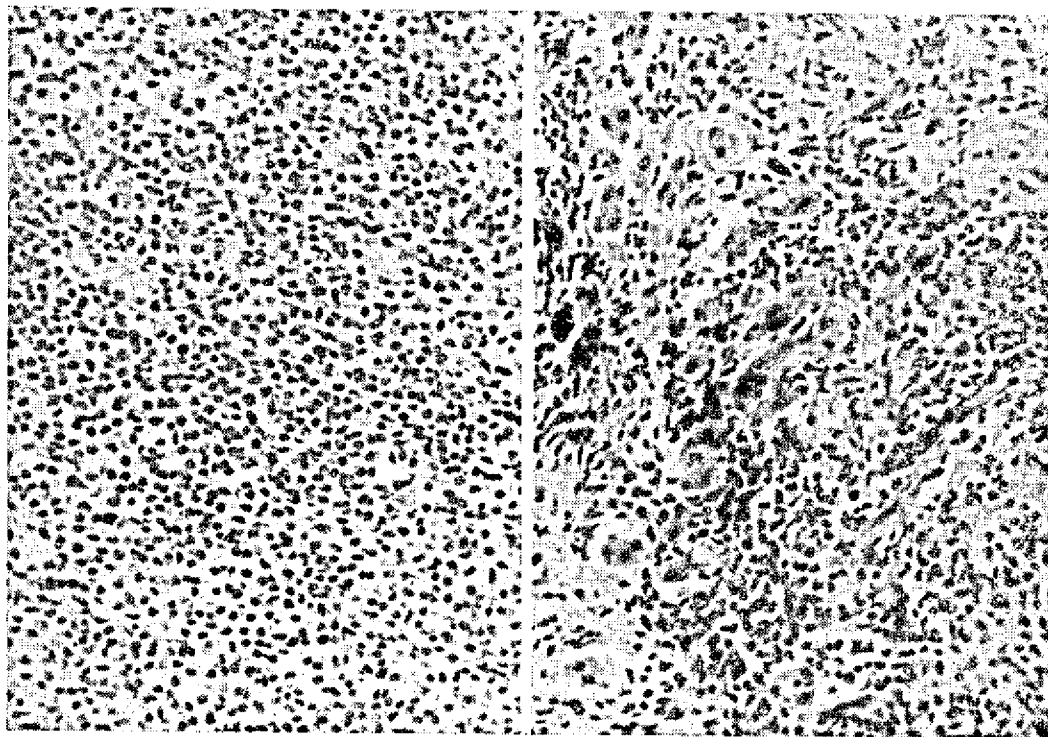


FIG. 1. Células neoplásicas de tipo linfoblástico. Linfossarcoma linfocítico (Bovino n.º 1) H-E. Obj. 10.

FIG. 2. Metástase hepática com hiperromatismo celular e fibroso. Linfossarcoma linfocítico (Bovino n.º 7) H-E. Obj. 10.

minadas com grandes aumentos, núcleos extremamente cromáticos. A arquitetura ganglionar estava totalmente alterada, sendo indistintas a cortical e medular, as quais estavam completamente substituídas por células linfocitóides de núcleos extremamente ricos em cromatina, não se percebendo figuras de mitose. Algumas células gigantes multinucleadas são observadas de permeio às células de tipo linfocitário. As arteríolas mostravam acentuada esclerose em torno de suas paredes, lesão extremamente constante.

O exame microscópico do pulmão revelou um nódulo metastático da neoplasia, o qual é constituído de células tumorais comparáveis às observadas no tumor primitivo, entre as quais notamos feixes colágenos bastante espessos; tal como no tumor primitivo, as arteríolas observadas nestes focos secundários têm acentuado espessamento de suas paredes; do mesmo modo, células gigantes multinucleadas são encontradas de permeio às células neoplásicas. A mucosa bronquial contígua aos focos metastáticos mostrou acentuada degeneração mucosa.

A metástase hepática tal como a pulmonar é acentuadamente fibrótica; as células neoplásicas são acentuadamente cromáticas (Fig. 2), e tal como no tumor primário percebemos halos fibróticos ao redor das arteríolas.

Diagnóstico: linfossarcoma linfocítico.

Bovino n.º 8, novilho (SAP 13380). Ao exame, encontramos uma neoformação aderente ao diafragma com aspecto de cacho de uva. Ao corte, verificamos ser constituída de um tecido liso, friável e de coloração amarelo-clara. Os gânglios

linfáticos estavam hipertrofiados, friáveis e com pontos amarelados na superfície de corte. Aderente ao gânglio poplíteo notamos uma formação nodular pouco consistente, pálida e com áreas hemorrágicas.

Histopatologia: os gânglios linfáticos apresentam acentuado espessamento de sua cápsula e a arquitetura inteiramente desordenada, não se distinguindo cortical e medular, pois ambas estão tomadas por células linfocitóides. A cápsula mostra infiltração de células linfocitóides. As células neoplásicas, quando examinadas com grandes aumentos, são fortemente cromáticas, sendo as figuras de mitose imperceptíveis. Quase todos os vasos, principalmente arteríolas, mostram-se envoltos por halos fibróticos e bastante hialinizados; disseminados pela neoplasia, percebemos focos acidófilos de necrose, de diâmetro e de formas variáveis, e envoltos pelas próprias células tumorais.

Diagnóstico: linfossarcoma linfocítico.

Bovino n.º 9, novilho (SAP 13425). Os gânglios mediastinais e da carcaça estavam hipertrofiados e pálidos. Aderente ao pré-escapular foi encontrado um nódulo consistente, liso e branco-amarelado.

Histopatologia: notamos um espessamento capsular bastante acentuado, ao lado do desaparecimento da estrutura ganglionar, estando as suas duas camadas substituídas pelos elementos neoplásicos; trabéculas conjuntivas espessas são vistas penetrando no parênquima ganglionar. A cápsula ganglionar apresenta pequenos infiltrados de células de tipo linfocitário. Percebemos ainda a presença de raras células gigantes. Veri-

ficamos, também, que as arteríolas apresentam espessamento e hialinização de suas paredes e proliferação da íntima. A neoplasia é constituída em sua grande maioria de células pequenas, com escasso citoplasma eosinófilo, núcleos pequenos, arredondados e ricos em cromatina.

Diagnóstico: linfossarcoma linfocítico.

Bovino n.º 10, boi carreiro (SAP 13498). Os gânglios sublinguais e retro-faríngeo apresentavam-se cerca de 15 vezes mais volumosos que o normal. Ao exame mais acurado, mostravam-se friáveis, pálidos e com áreas hemorrágicas. Na superfície do gânglio, notamos nódulos claros, que apresentavam uma superfície brilhante, lisa e homogênea.

Histopatologia: o gânglio apresentava a sua estrutura completamente alterada, tornando-se imprecisa a distinção de cortical e medular; todo o gânglio é constituído de células do tipo linfocitário, percebendo-se além destas células, apenas algumas traves conjuntivas; há também considerável espessamento de sua cápsula e esclerose da cortical. Com grandes aumentos verificamos que as células predominantes são elementos linfocitários de núcleos fortemente cromáticos e desprovidos de figuras de mitose. Percebemos ainda células volumosas de núcleo pobremente cromático e muitas vezes reniforme. Grandes linfoblastos?

Diagnóstico: linfossarcoma linfocítico.

Bovino n.º 11, novilho (SAP 13500). Os gânglios pré-escapulares estavam aumentados aproximadamente de 5 vezes o seu volume normal. Ao corte, apresentavam-se friáveis, suculentos e pálidos, notando-se ainda à superfície dos mesmos áreas hemorrágicas.

Histopatologia: o fragmento apresenta um gânglio com a sua estrutura inteiramente mascarada, sendo o mesmo constituído de massas de células linfocitoides que se dispõem de maneira irregular sem que se percebam os folículos linfáticos. Traves conjuntivas estão ainda presentes nas diferentes porções dos gânglios. Com grandes aumentos verificamos que as células predominantes são células de tipo linfocítico de núcleos hiper cromáticos, não sendo observadas figuras de mitose.

Diagnóstico: linfossarcoma linfocítico.

CARCINOMA RENAL

Os dados existentes na literatura a respeito da ocorrência de carcinomas primários nos rins de bovinos são extremamente escassos. Assim, Feldman (1932) menciona trabalho de Trotter, que verificou simplesmente um caso de carcinoma renal entre 305 neoplasias de bovinos. Ainda em Feldman (1932), encontramos registradas as observações de Sticker, nas quais são computados 73 carcinomas em bovinos, sendo que 10 destes incidiam sobre os rins.

Cotchin (1956) registra apenas três trabalhos, contendo indicações de tais tumores. São eles: o de Menezes (1948), autora brasileira que registrou numa coleção de 113 tumores de bovinos, oito tumores renais, entre os quais cinco foram classificados como carcinomas; o de Schlegel (1927), que descreveu um cistocarcinoma pesando 90 lb. e dando aparentemente

metástases e o de Lutz (1930), não havendo detalhe sobre o caso observado.

Moulton (1961), afirma que o carcinoma renal é relativamente raro em tôdas as espécies domésticas. Assegura ainda este tratadista que o carcinoma renal é unilateral, podendo em alguns casos ocorrer metástases no rim oposto, dando uma falsa impressão de bilateralidade, encontrando-se também lesões secundárias em outros órgãos. Muitos carcinomas renais são aproximadamente esféricos e volumosos, encontrando-se registro de um caso em que o tumor pesava cerca de 40 kg.

Poppensiek (1961) registra apenas dois adenocarcinomas renais dentre 6.470 neoplasias, ocorrendo na espécie bovina.

Jubb e Kennedy (1963) afixam que os tumores primários dos rins, nos animais, são comuns, não se referindo aos bovinos em particular.

Num levantamento sobre tumores de animais no Brasil por Machado *et al.* (1963), foram computados oito adenocarcinomas renais na espécie bovina num total de 551 neoplasias diagnosticadas.

Os carcinomas renais observados

Das 36 neoplasias encontradas, oito foram diagnosticadas como adenocarcinomas renais, o que significa 22,2%. O tumor comprometia sempre novilhos e em todos os casos a neoplasia era unilateral. Em uma observação o tumor determinou metástases em ambos os pulmões. Metástases ganglionares foram observadas em três casos, sendo que em um havia ainda metástases pulmonares e hepáticas. Deve-se realçar que em seis casos a neoplasia assumia um crescimento difuso determinando aumento de volume do órgão e modificação total de sua textura, havendo apenas dois casos de crescimento de aspecto nodular.

Segue-se uma descrição sucinta das alterações macro e microscópicas observadas ao exame dos órgãos internos dos animais portadores da neoplasia em causa.

Bovino n.º 12, novilho (SAP 12839). Um dos rins apresentava-se pálido, firme e homogêneo, não se distinguindo a cortical da medular, percebendo-se em sua superfície de corte, granulações amareladas. O gânglio ilíaco apresentava lesões semelhantes às dos rins.

Histopatologia: ao exame o rim apresenta-se totalmente substituído por tecido conjuntivo, no qual notamos ácidos tumorosos; em tal estroma conjuntivo observamos ainda infiltrados linfocitários dispostos ora difusamente, ora em aglomerados. Os elementos epiteliais glanduliformes são constituídos por células escuras, achatadas em alguns campos e colunares em outros; com grande aumento percebemos certo polimorfismo e acentuado hiper cromatismo (Fig. 3). No centro das formações tubuliformes encontramos massas lamina-

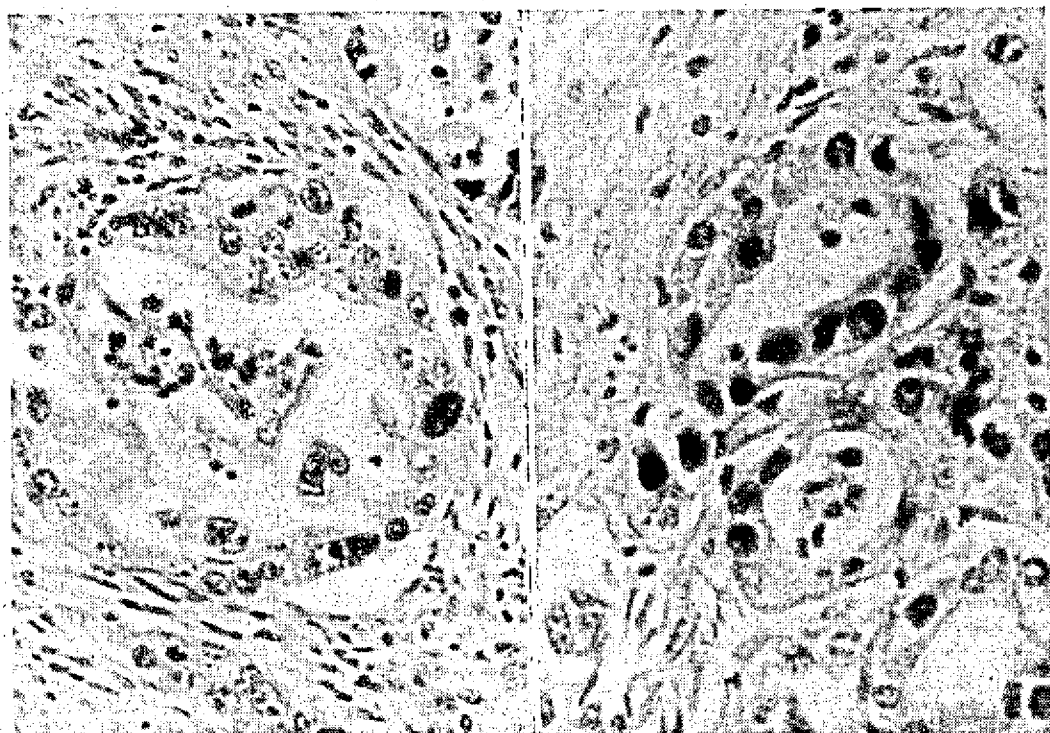


FIG. 3. Formações neoplásicas com acentuado polimorfismo nuclear. Adenocarcinoma renal (Bovino n.º 12). H-E. Obj. 25.

FIG. 4. Formações neoplásicas tubulares com polimorfismo nuclear e mitoses. Adenocarcinoma renal (Bovino n.º 14) H-E. Obj. 25.

res eosinófilas, núcleos picnóticos, e calcificação. Em alguns pontos a neoplasia mostra-se envolta por uma cápsula conjuntiva constituída por feixes colágenos espessos e hialinizados. Os cortes corados pelo tricrômico de Masson confirmam este caráter nitidamente esquizoso do tumor.

O exame histopatológico do gânglio ilíaco revelou-nos a presença de metástases do tumor renal; o aspecto microscópico da metástase era extremamente semelhante ao do tumor primário, e a acentuada proliferação conjuntiva vista na neoplasia renal é aqui também bastante evidente.

Diagnóstico: adenocarcinoma renal.

Bovino n.º 13, novilho (SAP 12840). Um dos rins apresentava a sua cortical e medular substituídas por um tecido consistente, firme, homogêneo e pálido, somente uma pequena área da cortical apresentava um aspeto normal.

Histopatologia: o parênquima renal acha-se totalmente destruído, estando substituído por tecido conjuntivo fibroso e pelas formações tubuliformes da neoplasia. Percebemos também, no seio do tumor, numerosos microabcessos e volumosos aglomerados de células linfocitárias. As formações tumorosas que se assemelham a túbulos, são constituídas de células epiteliais de citoplasma basófilo, que se apresentam ora achatadas, ora colunares; notamos ainda hiperchromatismo e acentuado polimorfismo nuclear. No interior dessas formações tubuliformes encontramos um material levemente azulado, constituído de células necrosadas.

Diagnóstico: adenocarcinoma renal.

Bovino n.º 14, novilho (SAP 12901). Um dos rins apresentava-se, com exceção de três lobos, completamente pálido, resistente ao corte e mostrando uma formação de mais ou menos 5 cm de diâmetro, de consistência ligeiramente gelatinosa, que interessava a medular e cortical. No bacinete notamos processo inflamatório com coleção purulenta.

Histopatologia: o tecido renal foi totalmente substituído por tecido conjuntivo fibroso, que envolve as formações tubulares neoplásicas. Em algumas preparações são visíveis numerosos abcessos, notando-se mesmo, em alguns campos, infiltração de raros piócitos. Com aumentos maiores, vemos que a neoplasia é constituída de túbulos formados de células fortemente eosinófilas que se apresentam, ora cúbicas, ora achatadas. Percebemos no interior dos túbulos, massas celulares em necrobiose, provenientes das células epiteliais que os constituem. Notamos ainda acentuado polimorfismo nuclear, sendo tais núcleos, freqüentemente, grandes e vacuolares; algumas figuras de mitose são perceptíveis (Fig. 4).

Diagnóstico: adenocarcinoma renal.

Bovino n.º 15, novilho (SAP 13044). O rim esquerdo estava bastante aumentado de volume, completamente descolorado, e com a cápsula renal fortemente aderida ao órgão. Ao corte, extravasou um líquido escuro, e percebemos em sua superfície áreas purulentas. A cortical e medular não eram perceptíveis, porquanto estavam substituídas por um tecido consistente e esbranquiçado. Os pulmões estavam tomados por formações nodulares bastante numerosas, de tamanho

variando entre 2 e 3 cm de diâmetro, de cor branco-amarelada e de aspecto liso. Ao corte, apresentavam-se consistentes e com granulações alaranjadas. O fígado apresentava no lobo caudal, duas formações contíguas imersas no tecido, com aproximadamente 4 cm de diâmetro, de aspecto comparável às lesões pulmonares.

Histopatologia: ao exame verificamos que o tecido renal foi totalmente substituído pela neoplasia e por tecido fibroso que circunda as formações tubuliformes. Em algumas áreas, verificamos que este tecido conjuntivo é pouco celular, enquanto que em outras, demonstra apreciável celularidade, notando-se ainda áreas nitidamente mixomatosas. Os túbulos neoplásicos são constituídos, via de regra, de uma simples camada celular de elementos cúbicos. Alguns túbulos apresentam-se fortemente dilatados, centralizados por um material com aspecto de fibrina, ao redor do qual notamos piócitos; outros mostram em sua luz, células do próprio revestimento. As células que revestem as formações tumorais exibem figuras extremamente abundantes de anaplasia, traduzidas por polimorfismo celular acentuado e por mitoses aberrantes.

Os pulmões apresentam focos metastáticos que reproduzem muito fielmente as atípicas estruturas da neoplasia primitiva. Devemos realçar que as metástases são envolvidas por grandes massas de células linfocitárias.

No fígado, a neoplasia mostra características comparáveis à lesão primitiva. Os túbulos neoplásicos, aqui, são encontrados no seio de estroma denso e celular, onde certo grau de infiltração linfocitária também se observa em torno dos focos tumorais.

Diagnóstico: adenocarcinoma renal anaplásico.

Bovino n.º 16, novilho (SAP 13090). No rim direito observamos extenso hematoma. Ao corte, notamos uma formação neoplásica nodular, medindo aproximadamente 5 cm de diâmetro, de cor esbranquiçada e consistência semigelatinosa, que atingia o bacinete e parte da medular.

Histopatologia: a neoplasia é formada de pequenas células de contornos imprecisos, contendo núcleos fortemente cromáticos e citoplasma acidófilo. Estas células freqüentemente se dispõem em formações tubuliformes ou aciniformes (Fig. 5), sendo constituídas de camadas simples ou estratificadas. A neoplasia se mostra envolta por membrana conjuntiva muito densa, que em alguns pontos está invadida por células neoplásicas. O parênquima renal mostra sinais de esclerose, sendo abundantes em alguns pontos os infiltrados linfocitários (Fig. 6), notando-se ainda nas paredes capilares, pontos de sais de cálcio.

Diagnóstico: adenocarcinoma renal.

Bovino n.º 17, novilho (SAP 13381). Um dos rins apresentava quase todos os seus lobos bastante pálidos e inteiramente substituídos por um tecido de consistência firme, não se distinguindo a estrutura normal do órgão. Os gânglios da região estavam aumentados de volume.

Histopatologia: ao exame, verificamos que parte do tecido renal acha-se preservada, percebendo-se em seu interior numerosos focos linfocitários. O blastoma está imerso numa ganga conjuntiva, sendo constituído de elementos celulares que se dispõem formando túbulos, cujas células são, ora colunares, ora achatadas, apresentando núcleos volumosos e

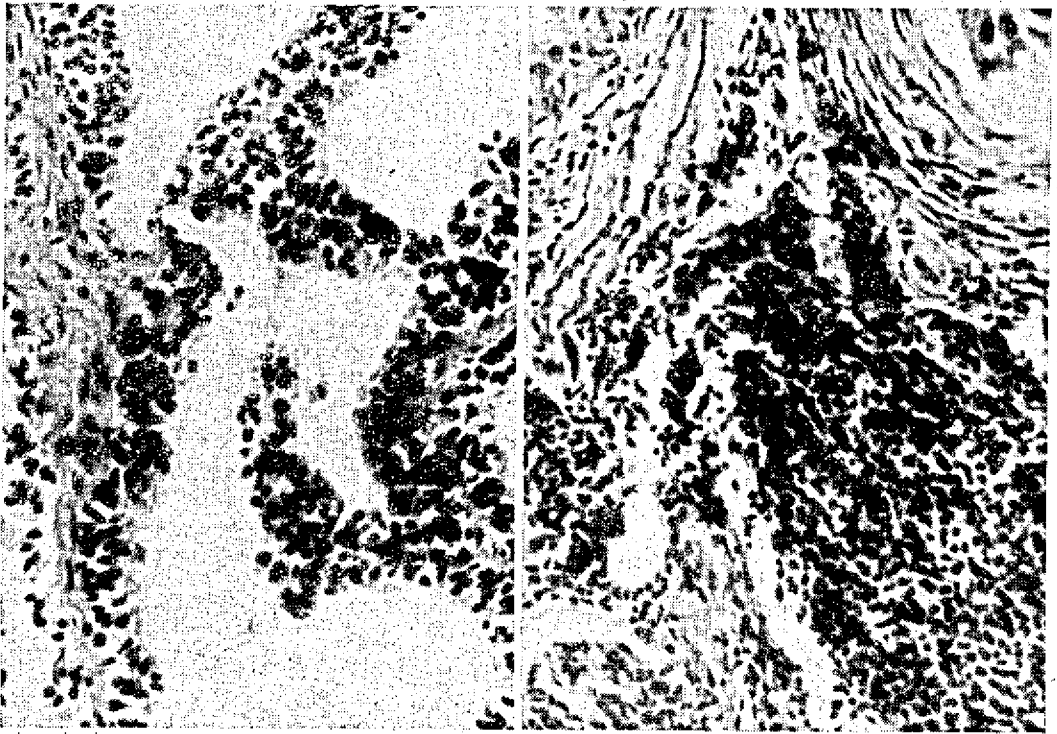


FIG. 5. Formações tubuliformes estratificadas. Adenocarcinoma renal (Bovino n.º 16). H-E. Obj. 25.

FIG. 6. Aspecto esquitroso e infiltrados linfocitários. Adenocarcinoma renal (Bovino n.º 16). H-E. Obj. 25.

vacuolares. Figuras de mitoses anômalas são perceptíveis nas mesmas. No interior dos túbulos notamos detritos celulares que são descamados das paredes.

Diagnóstico: adenocarcinoma renal.

Bovino n.º 18, novilho (SAP 13423). O rim direito apresentava-se pálido, não se distinguindo medular e cortical, pois estavam substituídas por um tecido consistente, liso e homogêneo. O rim esquerdo apresentava-se hipertrofiado.

Histopatologia: o arcabouço renal foi totalmente destruído, sendo substituído por tecido fibroso, no seio do qual encontramos a neoplasia e alguns infiltrados linfocitários. Esta neoplasia apresenta-se formada de túbulos constituídos por células epiteliais pequenas, que são ora achatadas, ora cúbicas; percebemos, ainda, hiperromatismo e polimorfismo nucleares. Os túbulos, via de regra, contêm massa eosinófila onde percebemos restos de cromatina, sendo que, em outros campos, notamos que os túbulos contêm massa hialina e homogênea em seu interior, a qual é ora eosinófila, ora levemente basófila.

Diagnóstico: adenocarcinoma renal.

Bovino n.º 19, novilho (SAP 13497). Um dos rins mostrava-se com extensas áreas esbranquiçadas, exibindo ao corte um tecido consistente e liso, com pontos amarelados. Observamos nos gânglios sublobares, nódulos de consistência firme ao corte.

Histopatologia: o rim acha-se totalmente substituído por tecido conjuntivo fibroso, de permeio ao qual encontramos a formação tumoral e extensas infiltrações linfocitárias. Percebemos ainda alguns focos de necrose e calcificação. A neoplasia é constituída por células epiteliais que se dispõem formando túbulos, o citoplasma dessas células é eosinófilo e os núcleos apresentam polimorfismo. No interior dos túbulos, vemos restos de células originários das paredes tubulares, que apresentam diferentes graus de necrose.

O gânglio exibe sua cápsula bastante espessada, vendo-se em seu seio extensas áreas de necrose com focos de calcificação. No seio do gânglio vemos metástases da neoplasia em estudo, as quais apresentam aspeto semelhante ao do tumor primitivo.

Diagnóstico: adenocarcinoma renal.

SARCOMA NEUROGENICO

Fazendo um estudo sobre os tumores originários das bainhas dos nervos periféricos, encontramos uma série de denominações que nos parecem similares, dadas as descrições registradas, havendo discordância entre os autores, somente quanto às células que dão origem a esses tumores. Alguns autores atribuem a sua origem a células conjuntivas do perinervo, daí a denominação de fibroma perineural ou neurosarcoma; outros autores entretanto afirmam que as células que formam esses tumores originam-se da bainha de Schwann, donde o nome de Schwannoma. Deve-se acentuar ainda que a literatura especializada registra no homem a chamada doença de Von Recklinghausen, que segundo Boyd (1954), é uma neurofibromatose generalizada.

Segundo Boyd (1954), histologicamente o neurosarcoma apresenta aspeto semelhante ao do fibros-

sarcoma, sendo que as células desse tumor apresentam disposição turbilhonar.

Os fibromas perineurais são consignados com as seguintes denominações: neurofibroma, neurinoma, Schwannoma e neurolemmoma. Histologicamente estes tumores apresentam suas células com disposição semelhante a redemoinhos ou turbilhões.

Moulton (1961) afirma que este tumor se origina das células da bainha dos nervos, podendo ser benigno ou maligno. O tumor é mais comum nos bovinos, atingindo os animais de todas as idades. Afirma ainda, este autor, ser o tumor ora solitário, ora múltiplo, atingindo geralmente os nervos do plexo braquial e os nervos intercostais, intra-abdominais, cervicais, nervos do coração, gânglios simpáticos, plexo e nervos dos músculos esqueléticos.

Cotchin (1956), faz referência aos trabalhos de Schlegel (1910), que cita a ocorrência de tumores dos nervos periféricos, conhecidos como neurofibromatose do gado; Monlux e Davis (1953), que fizeram uma revisão sobre a ocorrência de 25 casos de Schwannomas múltiplos, localizados nos nervos periféricos, principalmente no plexo braquial, coração e nervos intercostais; Clarenburg (1929), que descreveu 12 casos em gado, concluindo pelos seus estudos que o tumor era originário das células de Schwann e que se localizava em diferentes nervos periféricos, particularmente nos nervos e gânglios simpáticos; e Hemmert-Halswick (1930), que descreveu lesões no baço e plexo braquial de um boi, comparando-as com a doença de Recklinghausen do homem.

Recentemente a literatura especializada foi enriquecida com os seguintes trabalhos sobre o fibroma perineural na espécie bovina: Margaroli (1957) descreveu um caso comprometendo o plexo braquial esquerdo e o coração; Helve (1959) registrou 142 fibromas perineurais em vacas abatidas no sul da Finlândia, calculando que para cada 1.000 bovinos abatidos ocorrem quatro casos; Teternik *et al.* (1960) estabeleceram que 1,2% do gado abatido em matadouros da Rússia apresentavam a neoplasia. Os animais portadores do tumor tinham de 4 a 12 anos de idade, sendo encontradas as seguintes localizações: plexo hepático, nervos intercostais, coração, aorta e mediastino, fígado, baço, plexo cervical, músculos, pulmões e gânglios linfáticos. Finalmente, Poppensiek (1961), em sua extensa monografia sobre tumores, registra na espécie em aprêo um caso de localização óssea, um outro com localização cardíaca e um terceiro no mediastino, e 52 outros casos de origem não identificada.

Os sarcomas neurogênicos observados

Dentre nossos 36 casos de neoplasias observados, sete foram diagnosticados como sarcomas neurogênicos, correspondendo a 19,7%. Tais neoplasias se situavam: três na serosa intestinal, uma na pleura visceral, uma na cavidade pélvica e finalmente duas nos pulmões. Em uma observação a neoplasia atingia um volume relativamente grande, medindo cerca de 30 cm por 20; em um caso a massa tumoral atingiu o peso de 2 kg. As massas tumorosas eram quase sempre arredondadas, concêntricas e encapsuladas; a superfície de corte, lisa e esbranquiçada. Em um caso percebemos no seio do tumor cavidades contendo líquido citrino.

Segue-se uma descrição sucinta das alterações encontradas no exame "post-mortem" dos animais portadores da neoplasia em estudo, bem como sua descrição histopatológica.

Bovino n.º 20, boi carreiro (SAP 12886). Neoformação arredondada, medindo aproximadamente 12 cm de diâmetro, de cor amarelo-clara, envolvida por uma cápsula, localizada entre as alças do cólon. Ao corte, a neoplasia mostrava-se friável, de cor amarelo-clara, e de consistência lisa e homogênea.

Histopatologia: está constituída por células sarcomatosas que se dispõem formando redemoinhos ou turbilhões (Fig. 7); percebemos aí, células constituídas em sua maioria de núcleos fusiformes, entretanto, alguns têm formas arredondadas. A malignidade deste tumor é traduzida pela grande variação no talhe de seus núcleos.

Diagnóstico: sarcoma neurogênico anaplásico.

Bovino n.º 21, fêmea adulta (SAP 13245). Formação neoplásica de mais ou menos 20 cm por 10, encapsulada e apenas à pleura visceral (face costal do lobo diafragmático). Ao corte, mostrava uma superfície lisa, homogênea e de coloração esbranquiçada.

Histopatologia: percebemos a disposição turbilhonar, sendo o tumor constituído de pequenas células fusiformes, apresentando tais elementos, polimorfismo nuclear.

Diagnóstico: sarcoma neurogênico anaplásico.

Bovino n.º 22, fêmea adulta (SAP 13246). Grande massa tumoral encapsulada, de mais ou menos 30 cm por 20, localizada na região ilíaca, fortemente aderida ao assoalho da bacia. Mostrava ao corte uma estrutura consistente entre-meadas de partes gelatinosas e de cavidades com coleção de um líquido citrino com estrias cingulolentas.

Histopatologia: ao exame percebemos o aspecto turbilhonar das células que constituem o tumor, formado por células fusiformes com acentuado hiperromatismo; percebemos ainda a presença de células grandes arredondadas e com escassa cromatina.

Diagnóstico: sarcoma neurogênico anaplásico.

Bovino n.º 23, não identificado (SAP 13274). Neoformação de mais ou menos 5 cm de diâmetro, localizada entre as alças intestinais. Ao corte, verificamos um nódulo envol-

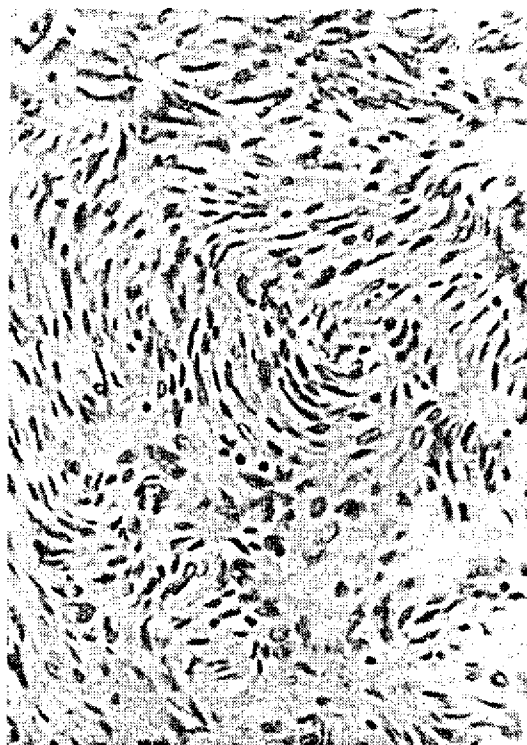


FIG. 7. Aspecto turbilhonar e polimorfismo celular. Fibroma perineural (Bovino n.º 20). H-E. Obj. 25.

vido por uma cápsula, apresentando superfície lisa, homogênea, friável e de coloração amarelo-clara.

Histopatologia: as células se dispõem formando turbilhões ou redemoinhos. Os núcleos são fusiformes e apresentam acentuado polimorfismo e hiperromatismo.

Diagnóstico: sarcoma neurogênico anaplásico.

Bovino n.º 24, novilho (SAP 13374). Neoplasia arredondada, apresentando uma superfície lisa, envolvida por uma cápsula de aproximadamente 10 cm de diâmetro, aderido à serosa retal. Ao corte, verificamos uma superfície lisa e homogênea, de cor amarelo-clara, mais ou menos consistente.

Histopatologia: examinando o material, percebemos o aspecto turbilhonar acentuado das células. O tumor é constituído em sua maior parte de pequenas células fusiformes; notamos também hiperromatismo e acentuado polimorfismo nuclear.

Diagnóstico: sarcoma neurogênico anaplásico.

Bovino n.º 25, não identificado (SAP 13279). Esta neoplasia foi observada no bovino n.º 6, portador de linfossarcoma ganglionar já descrito.

Histopatologia: percebemos que as células que integram o tumor são constituídas de núcleos ora fusiformes, ora arredondados, o que indica acentuado pleomorfismo. Em alguns campos os núcleos apresentam formas bastante irregulares. As células mostram-se dispostas em várias direções, caracterizando assim a neoplasia. Percebemos ainda que em certos campos a neoplasia possui uma menor celularidade; também é

perceptível um certo grau de degeneração mixomatosa do tumor.

Diagnóstico: sarcoma neurogênico com anaplasia e degeneração mixomatosa.

Bovino n.º 26, novilho (SAP 13501). Notamos numerosos nódulos polilobulados de 3 a 5 cm de diâmetro, distribuídos pelo parênquima de ambos os pulmões, os quais eram duros, lisos e branco-amarelados. O gânglio pré-crural apresentava-se hipertrofiado, friável e exibindo no centro um pequeno nódulo semelhante aos encontrados nos pulmões. Os demais gânglios do animal, inclusive os da cadeia pulmonar, encontravam-se ligeiramente aumentados de volume.

Histopatologia: examinando-se o material com pequeno aumento, distinguimos áreas pulmonares preservadas, ao lado de áreas hemorrágicas e porções em que se localiza a neoplasia. A massa tumoral é constituída por formações nodulares envolvidas por cápsula conjuntiva fibrosa. Numerosos focos de necrose são perceptíveis no seio da massa tumoral. Em outra preparação em que o parênquima pulmonar achava-se preservado, percebemos um êmbolo constituído de células neoplásicas localizado em ramo da artéria pulmonar, fixado em dois pontos de sua íntima. A neoplasia é constituída por células de grandes núcleos vacuolares que se apresentam ora arredondados, ora fusiformes, sendo acentuada a variação do talhe nuclear.

No gânglio percebemos alguns nódulos tumorosos, estando o resto do parênquima preservado; verificamos ainda que um dos nódulos, ao exame, mostra franca tendência turbilhonar, apresentando núcleos grandes, fusiformes e vacuolares. Nos outros nódulos os núcleos são grandes, arredondados e igualmente vacuolares. Em outra preparação de gânglio percebemos o caráter nodular da neoplasia, sendo envolvida por tecido conjuntivo fibroso; aqui, são perceptíveis numerosas áreas de necrose. O tumor apresenta células com núcleos extremamente volumosos, até duas a três vezes maiores que os das outras células vistas na preparação anterior. Mitoses anômalas são perceptíveis com certa freqüência.

Diagnóstico: sarcoma neurogênico anaplásico.

TUMOR DA AD-RENAL

Ao procedermos à revisão bibliográfica, verificamos que Santos (1967) afirma que os cromafinomas são particularmente freqüentes nos bovinos; verificamos ainda na análise bibliográfica que os autores são unânimes em chamar a atenção para a maior freqüência desta neoplasia na espécie bovina, dentre os animais domésticos.

Tamaschke (1951/52) realizou sem dúvida o melhor estudo sobre neoplasias da supra-renal dos animais, registrando 192 blastomas, sendo que destes, 122 ocorriam em bovinos, os quais estavam assim distribuídos: 9 adenomas da cortical, 35 carcinomas igualmente da cortical, 75 feocromocitomas e feocromoblastomas e 3 simpatogonias.

Na Dinamarca, Buker (1940) realizou interessante levantamento sobre a ocorrência de 72 neoplasias, a maioria das quais eram de origem medular e classifi-

cadas como feocromoblastomas, um ou dois feocromocitomas e neurinomas.

Moulton (1961) refere-se a adenomas e carcinomas da cortical da glândula e a feocromocitomas da medular.

Jackson (1936) relata a ocorrência de dois tumores benignos da cortical da supra-renal em bovinos. Todos estes blastomas eram nódulos encapsulados determinando a compressão dos tecidos circunjacentes. Um tumor foi classificado como neoplasia maligna da cortical e consistia microscopicamente de elementos fibroblásticos, notando-se ainda formas de transição e células endotelióides. Jackson (1936) registra a ocorrência de dois casos de feocromocitomas em bovinos; num dos casos o autor admite a pouca precisão do diagnóstico, uma vez que o espécime havia sido conservado em laboratório por mais de 11 anos.

Ohbayashi e Haga (1951) descreveram dois tumores primários da cápsula supra-renal em vacas Holandesas, pesando tais neoplasias respectivamente 4,300 e 2,150 kg. Os tumores foram classificados como hipernefomas corticais sarcomatosos — *hypernephroma corticale sarcomatodes*.

Martins (1951) faz um estudo sobre a classificação dos tumores da supra-renal e registra 26 casos de feocromoblastomas.

Tamaschke (1955) classifica estes tumores em adenomas e carcinomas da córtico-ad-renal e em feocromocitomas, feocromoblastomas e simpatogonias da medular desta glândula. Este afirma que os feocromoblastomas são freqüentes nos bovinos, adquirem grande tamanho e dão reação cromofim negativa; são constituídos por células de aspeto sarcomatoso fuso-celular, aglomeradas ao redor de capilares apresentando um quadro de peritelioma.

Poppensick (1961) registra 3 neuroblastomas e 4 feocromocitomas na medular e 24 carcinomas da cortical; registra ainda um cromafinoma em tecido não classificado.

Os tumores da ad-renal observados

Em nossa série de 36 neoplasias, os tumores da supra-renal concorreram com seis casos, o que corresponde a uma percentagem de 16,7.

A neoplasia atingiu proporções volumosas. Assim é que no animal n.º 28 pesava aproximadamente 5 kg, no animal n.º 30 pesava 10 kg, no animal n.º 31 pesava 8 kg; nos outros casos desta série o blastoma tinha mais ou menos 10 cm de diâmetro no animal n.º 29, 60 cm no animal n.º 27 e finalmente 20 cm no animal n.º 32.

Segue-se a descrição anátomo e histopatológica dos casos em estudo.

Bovino n.º 27, novilho (SAP 13089). Verificamos volumosa neoplasia, de mais ou menos 60 cm de diâmetro, encapsulada, fortemente aderida à região dorsal da coluna vertebral e ao diafragma, comprimindo os órgãos torácicos. O tumor, ao corte, mostrava um tecido gelatinoso, alternado por outro fibroso, que se esfacelava facilmente. Coleções de líquido citrino extravazavam da lesão. A glândula supra-renal não foi distinguida.

Histopatologia: o fragmento da neoplasia da supra-renal é constituído, a par de elementos normais da glândula, por massa densa de células sarcomatosas que apresentam núcleos ovóides, ricos em cromatina. Algum polimorfismo é perceptível na preparação. Não foram encontradas mitoses. Encontramos ainda numerosas lacunas sanguíneas e focos de calcificação. A técnica de Mallory evidenciou fibras conjuntivas e fibras que se comportavam como elementos neurais e neurogliais.

Diagnóstico: feocromoblastoma.

Bovino n.º 28, novilho (SAP 13372). Neoformação encapsulada pesando mais ou menos 5 kg, substituindo totalmente a glândula supra-renal. Ao corte, percebemos um tecido heterogêneo constituído por áreas semi-gelatinosas de cor amarelo-clara, que se desfaziam facilmente, alternadas por porções de coágulos sanguíneos e áreas de um tecido mais consistente, friável, de coloração vermelho-escuro brilhante.

Histopatologia: a neoplasia é constituída por células que apresentam núcleos ora ovóides, ora fusiformes; ora grandes e claros, ora pequenos, escuros e polimorfos. Em algumas

áreas, divisamos células com núcleos gigantes. Estas células, em alguns campos, estão separadas por lacunas sanguíneas, em outras, formam massas separadas uma das outras por feixes (Fig. 8), que pela técnica de Mallory verificamos serem constituídos de fibras conjuntivas, neurais e neurogliais. Em muitos campos observamos ainda a disposição peritelial das células que constituem esta neoplasia.

Diagnóstico: feocromoblastoma.

Bovino n.º 29, novilho (SAP 13373). Neoformação de mais ou menos 10 cm de diâmetro, apresentando um aspeto semelhante ao do material SAP 13372.

Histopatologia: a neoplasia é constituída de células que apresentam núcleos grandes, ovóides ou fusiformes, em sua grande maioria claros, porém às vezes pequenos e hiperchromáticos; ao lado destes ainda encontramos numerosos núcleos gigantes. Células que se dispõem ao redor de capilares, dando um aspeto peritelmatozo, são também postas em evidência. Mitoses não foram encontradas. Em outro fragmento percebemos, ao lado do aspeto sarcomatoso e denso já descrito, algumas áreas em que o parênquima apresenta-se bastante frouxo; nestas áreas os núcleos são pleomórficos e bastante cromáticos. Pelo tricrômico de Mallory não foram evidenciadas fibras conjuntivas no seio do tumor e sim fibras que se comportavam como elementos neurais e neurogliais. Em forma de envoltório externo da neoplasia notamos uma cápsula conjuntiva constituída de feixes colágenos espessos que se coram especificamente pelo tricrômico de Mallory.

Diagnóstico: feocromoblastoma.

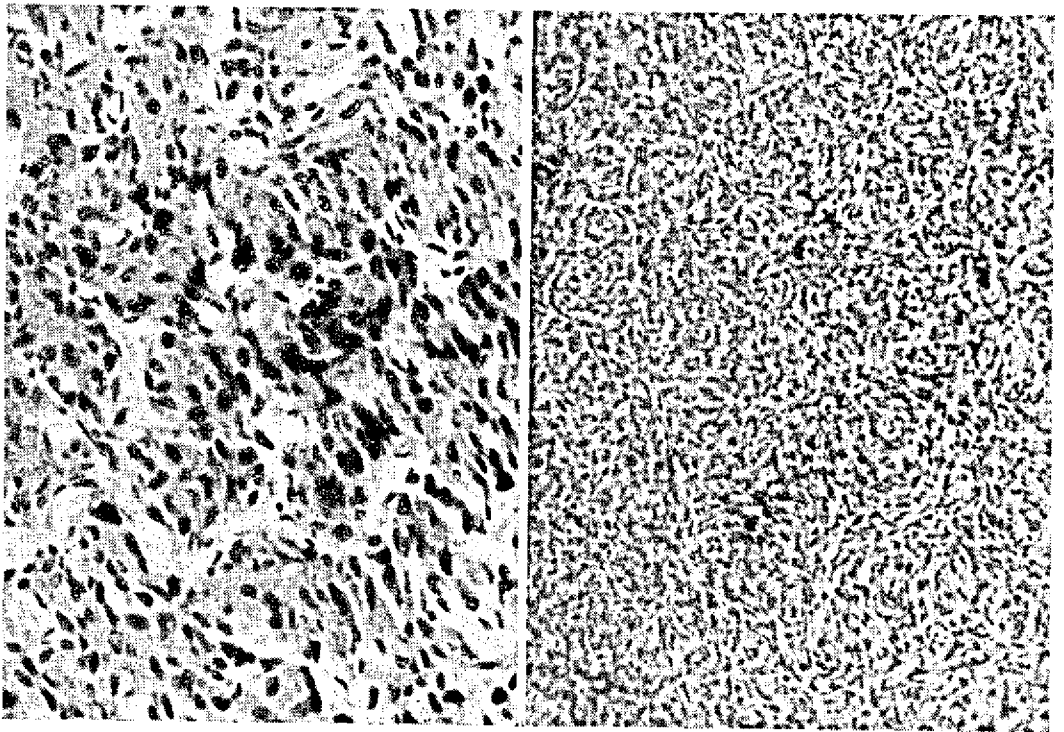


FIG. 8. Aglomerados celulares separados por septos conjuntivos. Feocromoblastomas (Bovino n.º 28). H-E, Obj. 25.

FIG. 9. Aspeto sarcomatoso da neoplasia. Feocromoblastoma (Bovino n.º 30). H-E, Obj. 10.

Bovino n.º 30, touro (SAP 13376). Grande massa tumoral de aproximadamente 10 kg substituiu totalmente a glândula supra-renal, sendo o seu aspeto anatomopatológico semelhante ao do material SAP 13372.

Histopatologia: a neoplasia é constituída de células sarcomatosas (Fig. 9), com citoplasma eosinófilo; núcleos de forma bastante variável; encontramos, entretanto, número apreciável de células com núcleos ovóides e fusiformes; núcleos de porte bastante variável e com acentuado hiperchromatismo são também comuns. Algumas células em divisão direta são vistas; focos de calcificação são frequentes. As preparações apresentam ainda espessos feixes de fibras conjuntivas, que se ramificam em feixes finos formando uma rede, englobando em seu interior células neoplásicas; percebemos ainda numerosas lacunas sanguíneas.

Diagnóstico: feocromoblastoma.

Bovino n.º 31, fêmea adulta (SAP 13379). O animal apresentava volumosa massa tumoral de mais ou menos 8 kg, substituindo a glândula supra-renal. Esta neoformação apresentava o mesmo aspeto anatomopatológico do material SAP 13372.

Histopatologia: a neoplasia é constituída de células que apresentam núcleos pequenos, fusiformes ou ovóides e ricos em cromatina, notando-se algum polimorfismo nuclear. Em muitos campos estas células estão separadas por grandes lacunas centralizadas por substância de tipo coloidal, dando a impressão de que as células neoplásicas são o envoltório destas massas (aspeto peritelmatoso?). A maior parte do tumor é constituída por estas lacunas coloidais. A neoplasia acha-se bastante infiltrada por tecido conjuntivo fibroso, o que foi evidenciado pela técnica de Masson.

Diagnóstico: feocromoblastoma.

Bovino n.º 32, novilho (SAP 13424). A glândula supra-renal estava substituída por grande massa tumoral de mais ou menos 20 cm de diâmetro com características semelhantes às do material SAP 13372. No parênquima pulmonar observamos dois nódulos bem delimitados, que ao corte apresentava uma estrutura semelhante à da neoformação glandular.

Histopatologia: a neoplasia é constituída de células que apresentam um aspeto nitidamente epitelióide. Tais células são poliédricas, com citoplasma abundante e eosinófilo. Os núcleos variam de ovóides a fusiformes, havendo entre estes, formas intermediárias polimorfas; seu porte é bastante variável, encontrando-se ainda células binucleadas. Os núcleos são ricos em cromatina. Mitoses anômalas são muito frequentes. As células que constituem este tumor apresentam, em alguns campos, uma arquitetura turbilhonar. Verificamos ainda, em algumas preparações, numerosas lacunas sanguíneas revestidas de endotélio alto (Fig. 10) e a presença de pequenos focos de calcificação.

O fragmento pulmonar apresenta metástases formadas de células com o mesmo aspeto das encontradas na neoplasia primitiva, sendo, entretanto, seus núcleos menos ricos em cromatina. Aqui, tal como no fragmento da supra-renal, encontramos lacunas sanguíneas, notando-se ainda a fetalização das células do revestimento alveolar e intensa proliferação de tecido conjuntivo fibroso, o que é evidenciado pela técnica de Mallory.

Diagnóstico: feocromoblastoma.

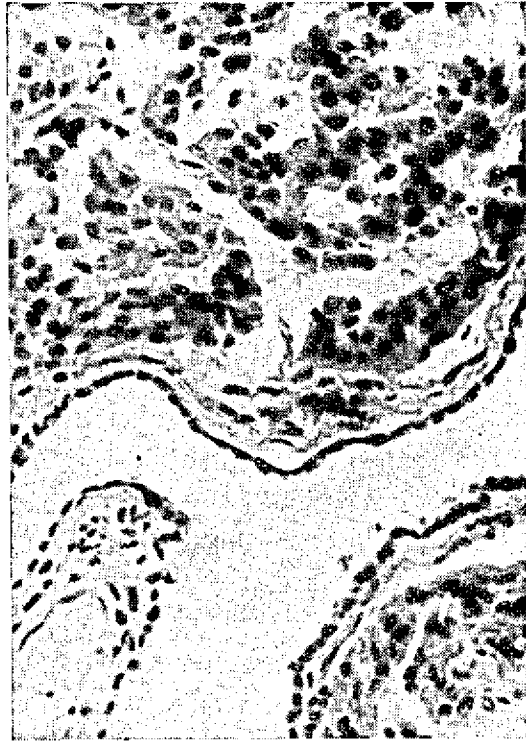

FIG. 10. *Aspeto epitelióide e lacunas sanguíneas. Feocromoblastoma (Bovino n.º 32). H-E. Obj. 25.*

FIBROSSARCOMA

O fibrossarcoma é um tumor maligno constituído de fibroblastos e fibras colágenas. Os fibroblastos são fusiformes, podendo, entretanto, em alguns tumores, apresentar-se arredondados. A consistência do tumor depende da quantidade de células, sendo tanto mais consistente quanto maior número de células contiver. O grau de malignidade deste tumor é bastante variável, sendo sinais evidentes de malignidade a grande celularidade, o hiperchromatismo, o polimorfismo nuclear e as mitoses. Os fibrossarcomas podem originar-se em todos os locais em que normalmente haja tecido conjuntivo.

Feldman (1932) cita seis fibrossarcomas dentre 214 neoplasias de bovinos, os quais tinham as seguintes localizações: mandíbula, útero, região do pâncreas, pescoço, pênis e bolsa escrotal.

Jackson (1936) faz referência a quatro fibrossarcomas, localizando-se estes tumores no coração (metastático?), espádua, bôca e faringe.

Poppensiek (1961) registra 32 fibrossarcomas de tecidos não identificados e 15 casos distribuídos nos seguintes órgãos: focinho, orelha, intestino, músculo

esquelético, região perineal, sinus frontais, pele, região subcutânea, vagina e vulva.

Machado *et al.* (1963) registram dentre 551 tumores na espécie em estudo, oito fibrossarcomas que tinham as seguintes localizações: 1 no fígado, 1 no gânglio linfático, 1 no rim, 1 na vagina, 1 no testículo e 3 na pele.

Os fibrossarcomas observados

Em nossa coleção, constituída de 36 neoplasias, diagnosticamos apenas três casos de fibrossarcoma, os quais estavam localizados, um no rim, outro aderido ao plexo lombo-sacro e outro situado entre as alças do cólon. Estas neoplasias eram tôdas nodulares e em um caso o tumor atingiu 30 cm de diâmetro.

Segue-se a descrição anátomo e histopatológica dos tumores em estudo.

Bovino n.º 33, novillo (SAP 13275). O rim apresentava uma formação tumoral de aproximadamente 10 cm de diâmetro, substituindo por completo um quarto do órgão. A lesão interessava cortical e medular. Ao corte a neoformação era bem delimitada e mostrava uma superfície lisa, pouco consistente e de cor esbranquiçada.

Histopatologia: ao exame verificamos que o tumor é constituído de células sarcomatosas. No seio do tumor encontramos extensas áreas de degeneração mucóide e numerosos focos de calcificação. No limite entre a neoplasia e o parênquima renal preservado, notamos que o tumor não apresenta cápsula envoltória, porém infiltra-se no tecido renal. Os núcleos são fusiformes, com acentuado hiperchromatismo, percebendo-se, com grandes aumentos, polimorfismo nuclear apreciável.

Diagnóstico: sarcoma fuso-celular com degeneração mucóide.

Bovino n.º 34, novillo (SAP 13422). Formação neoplásica encapsulada, de aproximadamente 12 cm de diâmetro, apresentando uma superfície lisa, branco-amarelada, localizada entre as alças do cólon. Ao corte, apresentava superfície lisa e homogênea.

Histopatologia: o tumor tem as características de fibrossarcoma, sendo constituído principalmente de células com núcleos fusiformes, os quais, entretanto, apresentam acentuado hiperchromatismo e polimorfismo (Fig. 11). O tumor apresenta extensa degeneração mucóide.

Diagnóstico: fibrossarcoma com degeneração mucóide.

Bovino n.º 35, fêmea adulta (SAP 13377). Na pélvis, intimamente aderida ao plexo lombo-sacro e atingindo vértebras sacras, verificamos grande massa tumoral de aproximadamente 30 cm de diâmetro, de consistência bastante

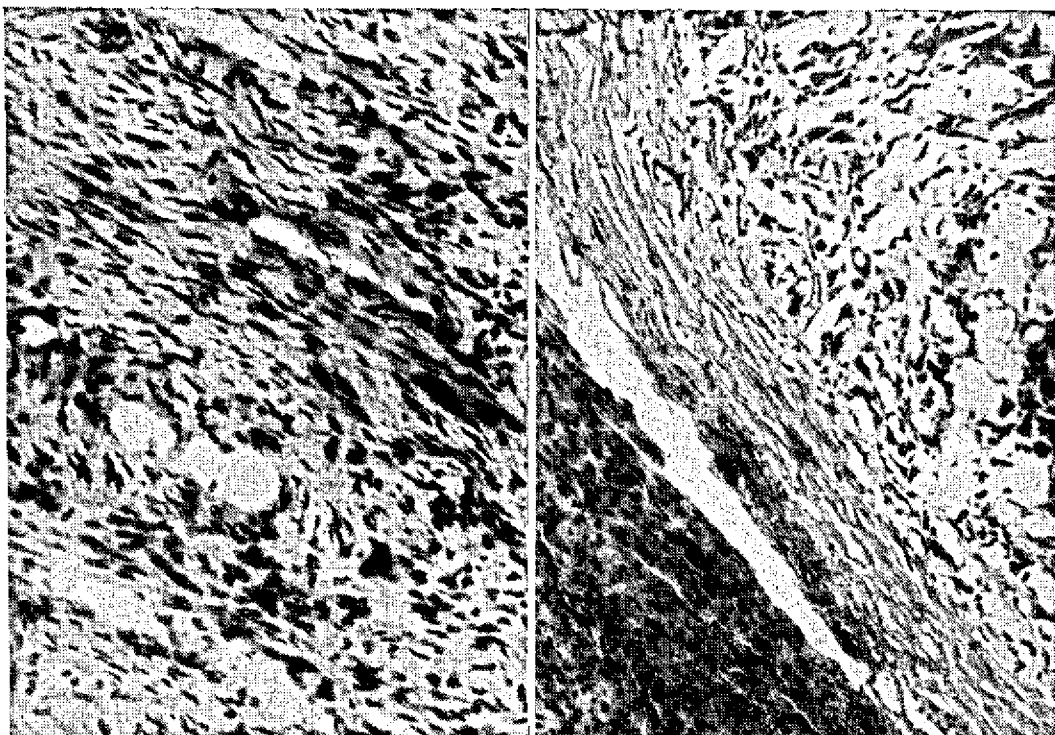


FIG. 11. Células sarcomatosas, notando-se o polimorfismo e hiperchromatismo nucleares. Fibrossarcoma (Bovino n.º 34). H-E. Obj. 10.

FIG. 12. Metástase hepática da neoplasia encapsulada com polimorfismo e hiperchromatismo. Sarcoma polimorfo-celular (Bovino n.º 35). H-E. Obj. 10.

dura ao corte, e de coloração esbranquiçada, com granulações amarelo-alaranjadas esparsas. Os pulmões apresentaram nódulos superficiais bastante numerosos, de tamanho variando de 1 a 5 cm, semelhantes aos encontrados na bacia. O fígado apresentava nódulos semelhantes aos já descritos. No intestino, na serosa da porção do reto, encontramos uma neoformação encapsulada, de aproximadamente 5 cm de diâmetro; esta ao corte mostrava uma superfície lisa de cor esbranquiçada; era mais ou menos consistente.

Histopatologia: o exame da massa tumoral, que se achava aderida ao plexo, revelou ao microscópio espessa cápsula conjuntiva, no interior da qual encontramos as células neoplásicas, que demonstraram abundantes fibras conjuntivas de permeio. No seio do tumor encontramos algumas áreas de hemorragia e numerosas áreas de necrose, percebendo-se também infiltrados linfocitários. As células que constituem esta neoplasia são bastante pleomorfas, apresentando-se ora fusiformes, ora arredondadas, assumindo mesmo às vezes formas bizarras. Os núcleos apresentam grande apetência pelos corantes e são polimorfos. Pelo tricrômico de Mallory evidenciamos perfeitamente as fibras conjuntivas que constituem o arcabouço deste tumor.

O fragmento pulmonar retirado acha-se totalmente substituído pela neoplasia. No seio da massa tumoral percebemos alguns focos necróticos, sendo que em alguns, notamos calcificação. Em certos campos presenciamos metástases situadas nos alvéolos pulmonares. As células neoplásicas, apresentam menor polimorfismo e os núcleos são em sua maioria arredondados e grandes, sendo tais campos de aspeto tipicamente sarcomatoso.

No fígado esta neoplasia apresenta-se perfeitamente encapsulada por tecido conjuntivo fibroso, o que não se percebe no pulmão. Aqui também é bastante acentuado o polimorfismo celular, bem como o hiperromatismo e o polimorfismo nucleares (Fig. 12). Percebemos, no seio da massa tumoral algumas células arredondadas e grandes.

Diagnóstico: sarcoma polimorfo-celular.

HEPATOMA

O hepatoma é um tumor muito freqüente nos bovinos. Jackson (1936) afirma que o carcinoma hepático é, sem dúvida, o tumor maligno visceral mais comum em bovinos. Esta neoplasia alcança tamanhos consideráveis, formando nódulos solitários e múltiplos. O tumor pode ser redondo, ovóide ou de forma irregular. O tamanho dos nódulos é variável e geralmente são separados um do outro por tecido conjuntivo. Nos animais domésticos parece não haver relação entre a cirrose e os hepatomas, como acontece no homem.

A bibliografia apresenta em seus registros as seguintes referências: Trotter (1904), em inspeção feita no matadouro de Glasgow, em 1903, encontrou 11 adenocarcinomas primários do fígado, dentre 39.704 bovinos examinados; Feldman (1928); em uma série de 80 tumores de bovinos, da sua coleção, diagnosticou dois adenocarcinomas primários do fígado, sendo que estes eram livres de cirrose; Fleischhauer (1930) descreveu, em um vitelo, o que parecia ser um carci-

noma congênito do fígado, apresentando o mesmo, metástases nos pulmões, rins, no miocárdio e nos músculos esqueléticos. Keller (1937) descreveu um carcinoma de células hepáticas com metástases do mediastino posterior e dos gânglios linfáticos portais. Jackson (1936) citou a ocorrência de seis carcinomas hepatocelulares, dentre 108 neoplasias de bovinos. Dacorso Filho (1943), de 144 blastomas de bovinos, diagnosticou sete carcinomas hepatocelulares. Poppiensiek (1961) citou sete carcinomas de células hepáticas dentre 123.299 neoplasias diagnosticadas em bovinos. Machado *et al.* (1963) citaram nove hepatomas malignos dentre 551 neoplasias ocorrendo na espécie em aprêço.

O hepatoma observado

Das 36 neoplasias estudadas, apenas um hepatoma foi diagnosticado. Segue-se a sua descrição anátomo e histopatológica.

Bovino n.º 36, fêmea adulta (SAP 13177). O fígado, os rins e o baço estavam tomados por numerosas formações nodulares, bem delimitadas, de coloração branco-amarelada, consistência friável, lisas e de tamanho variando de 0,5 a 5 cm. No pulmão foi encontrado um único nódulo de aspeto idêntico aos demais.

Histopatologia: ao exame, percebemos que o tumor não é encapsulado, como acontece freqüentemente neste tipo de tumor. Esta neoplasia é constituída de células semelhantes às hepáticas, as quais se dispõem formando esboços de cordões e mesmo de lóbulos hepáticos. Em outros campos, verificamos que as células tumorosas se reúnem formando pequenos acúmulos desordenados (Fig. 13), percebendo-se ainda, intensa formação de tecido conjuntivo. Fato digno de nota é a extensa infiltração linfocitária presente; notamos ainda a existência de vários êmbolos metastáticos, em artérias e linfáticos.

O fragmento de rim apresenta uma extensa proliferação de tecido conjuntivo e, tal como no fígado, grande infiltração linfocitária difusa; no seio desta massa são perceptíveis as células com as características das hepáticas, que se apresentam ora isoladas, ora em acúmulos. Aqui podemos notar hiperromatismo e polimorfismo nucleares.

O baço apresenta também intensa proliferação de tecido conjuntivo, no seio do qual encontramos células neoplásicas, ora formando esboços de cordões hepáticos, ora formando acúmulos; aqui, tal como no rim, notamos hiperromatismo e polimorfismo nucleares; percebemos ainda êmbolos metastáticos.

Diagnóstico: hepatoma hepatocelular anaplásico.

DISCUSSÃO

Da análise efetuada na literatura mundial, pudemos verificar que os autores são unânimes em asseverar que as neoplasias causam grandes prejuízos econômicos. Corroborando esta assertiva, encontramos os trabalhos de Steiner e Bengtson (1951) e Brandly

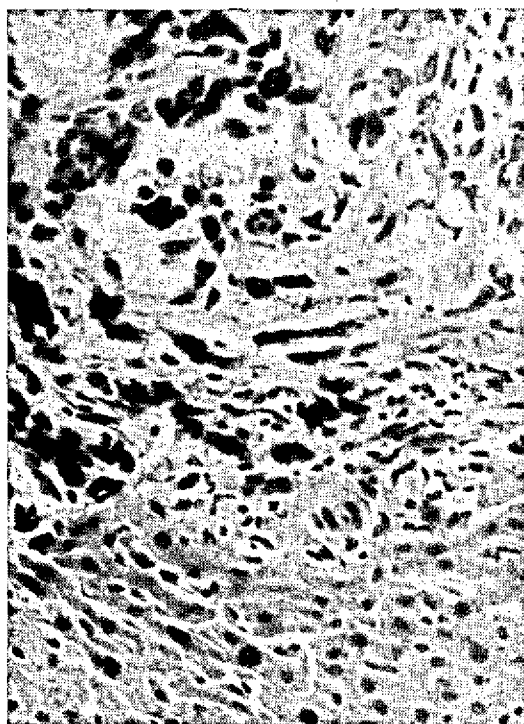


FIG. 13. Células neoplásicas dispostas desordenadamente. Hepatoma hepatocelular anaplásico (Bovino n.º 36). H-E. Obj. 25.

e Migaki (1963), que chamam a atenção para o fato. Igualmente se referem a este aspeto do problema: Kenny (1944), que descreveu 214 neoplasias dentre 21.591 animais (1%); Kronberger (1960), que verificou em Leipzig, entre 1917 e 1957, a incidência de 0,3%, e finalmente, no Brasil, Machado *et al.* (1963), que estimaram uma incidência de 0,023%, percebendo-se assim que os nossos números (0,022%) são razoavelmente inferiores aos apresentados por outros autores. Todavia, deve-se acentuar que os animais abatidos neste lote (165.454) apresentavam idades inferiores àquelas em que as neoplasias têm seu mais alto nível de incidência. Os animais de nosso grupo eram em sua grande maioria novilhos, o que justifica a baixa percentagem de neoplasias observadas em nosso trabalho.

No que tange aos linfossarcomas verificamos uma acentuada discrepância na sua incidência quando comparamos com os dados obtidos de outros países como: a Rússia, em que Parchinkii (1963) encontrou 0,45%, e neste mesmo país (na Sibéria), Shat'ko *et al.* (1959) verificaram uma incidência de 10% desta doença, entre vacas leiteiras da região de Novosibirski. Os números mais baixos são aqueles apresen-

tados por Marshak *et al.* (1963), constatando na Califórnia uma incidência de 0,0027%, e os dos pesquisadores italianos, registrando uma ocorrência de 0,0052%. No Brasil, Machado *et al.* (1963) constataram uma incidência de 0,576%. Os nossos achados, que foram 11:165.454, correspondendo a 0,0066%, se aproximam bastante dos números mínimos citados pela literatura especializada, colhendo-se daí a impressão de que a doença incide pouco em nosso País, devendo-se, entretanto, realçar que as nossas observações foram feitas em animais de corte, aparentemente os menos susceptíveis à leucose. Além disso, as verificações foram feitas em animais relativamente jovens, nos quais a doença é menos freqüente. Verificamos ainda, em nossas observações, serem os gânglios os órgãos mais atingidos pela afecção, o que está de acôrdo com o que afirmam os tratadistas.

No estudo dos adenocarcinomas renais, encontramos citações desta neoplasia, sendo que a maioria não se referia a dados percentuais. Entretanto deparamos com alguns dados, tais como aqueles registrados no trabalho de Trotter (Feldman 1932), o qual encontrou 1:350 (0,28%); Poppensiek (1961), que constatou 2:6.470 (0,03%); e finalmente Machado *et al.* (1963), que encontraram 8:5.028 (0,16%). Os nossos dados 8:165.454 (0,0048%), como podemos ver, são inferiores aos encontrados na literatura, o que provavelmente decorre do fato de os animais por nós trabalhados serem jovens, não tendo atingido, portanto, aquelas idades em que as neoplasias mais ocorrem. Merece ainda ser realçado o fato de as neoplasias renais, por nós estudadas, exibirem sinais histológicos extraordinariamente acentuados de malignidade.

Da revisão bibliográfica efetuada pudemos verificar que os sarcomas neurogênicos são tumores, no bovino, que apresentam em relação aos demais, elevada incidência. Todavia, os dados percentuais a respeito de sua ocorrência são escassos, apresentando os autores simples estimativas de sua freqüência. Assim, Helve (1959), na Finlândia, calculou em 0,4% a incidência desta neoplasia, e Teternik *et al.* (1960) afirmam que 1,2% do gado adulto abatido nos matadouros da Rússia eram portadores desta neoplasia. Em nosso trabalho foram registrados sete sarcomas neurogênicos, o que dá uma incidência de 0,0042% (7:165.454). Este resultado, como podemos ver, é inferior às estimativas acima citadas.

Analisando a freqüência de tumores da supra-renal em nosso material, podemos inferir a apreciável incidência de tais neoplasias no bovino, o que está de acôrdo com as observações dos autores já citados. Em nossa casuística foram diagnosticados seis feo-

chromoblastomas, que se apresentavam bastante volumosos; assim três desses blastomas pesavam aproximadamente 10, 8 e 5 kg, verificando-se uma concordância desses achados com os de outros autores.

Em nossas observações sobre fibrossarcomas, foram registrados três casos deste tumor. Referem-se à ocorrência desta neoplasia no bovino Feldman (1932), Jackson (1936), Poppensiek (1961) e finalmente Machado *et al.* (1963), que registraram oito fibrossarcomas em um total de 5.028 espécimes de bovinos estudados. Os nossos achados indicam uma incidência bem inferior à apresentada pelos diferentes especialistas.

Quanto aos hepatomas, os autores são unânimes na afirmativa de que estes neoplasmas são os tumores viscerais de maior incidência na espécie bovina, sendo mesmo bastante extensa a bibliografia a seu respeito; todavia, como a nossa série registra apenas um caso deste neoplasma, não nos deteremos em maior discussão a seu respeito.

CONCLUSÃO

Através de métodos histopatológicos, foram diagnosticadas 36 neoplasias entre 165.454 bovinos abatidos em frigoríficos, o que dá uma percentagem de 0,022 para a ocorrência de blastomas no lote de animais trabalhados.

As neoplasias diagnosticadas foram: 11 linfossarcomas, 8 carcinomas renais, 7 sarcomas neurogênicos, 6 feocromoblastomas, 3 fibrossarcomas e finalmente 1 hepatoma maligno.

O linfossarcoma acometeu 6 novilhos, 2 vitelos, 1 vaca e um boi carreiro. A neoplasia comprometeu principalmente os gânglios linfáticos, sendo que em alguns casos, o fígado, os pulmões, o mesentério e o diafragma apresentavam metástases. As alterações ganglionares foram desde pequenos aumentos até hipertrofias em que o gânglio se apresentava cerca de 15 vezes maior, como ocorreu em três casos. Os gânglios atingidos foram os mediastinais, pré-escapulares, parotidianos, sublinguais, ilíacos, retrofaríngeos, poplíteos e diferentes gânglios viscerais; em três casos a neoplasia era generalizada.

Os carcinomas renais concorreram com oito casos, incidindo sempre em novilhos. Em todas as observações, os tumores eram unilaterais. Foram observadas metástases pulmonares, ganglionares e hepáticas. A neoplasia em seis casos mostrava-se difusa e em dois era de aspecto nodular.

O sarcoma neurogênico incidiu em 7 animais, dentre os quais 2 eram novilhos, 2 eram vacas, 1 boi car-

reiro e 2 não foram identificados. A neoplasia localizava-se na serosa intestinal, no mesentério, na pleura visceral, na cavidade pélvica e nos pulmões. O neoplasma era nodular, chegando em um caso a medir 30 cm por 20. Em outro caso, em que esta neoplasia estava associada ao linfossarcoma, atingiu o pêso aproximado de 2 kg.

Os tumores da supra-renal, identificados como feocromoblastomas, tiveram o seu diagnóstico firmado pela presença de células sarcomatosas e fusiformes, que em muitos campos formavam aglomerados ao redor dos vasos, conferindo ao tumor, aspecto semelhante ao dos periteliomas. Esta neoplasia ocorreu em 4 novilhos, 1 touro e 1 vaca, tendo atingido em 3 casos o pêso de 5, 8 e 10 kg respectivamente. Deve-se acentuar ainda que este tumor, em nossa casuística, era sempre encapsulado e não dava metástases.

Foram registrados em nosso trabalho, três fibrossarcomas, que afetavam 2 novilhos e 1 vaca. O tumor foi encontrado no rim, no plexo lombo-sacro e nas alças do cólon. A neoplasia era encapsulada e em um caso atingiu cerca de 30 cm de diâmetro.

Sómente um hepatoma maligno foi diagnosticado, dentre as 36 neoplasias encontradas em nosso estudo. Esta neoplasia comprometeu uma vaca, e era constituída por formações nodulares de aproximadamente 5 cm de diâmetro, disseminados pelo parênquima hepático; metástases reproduzindo fielmente o tumor hepático, foram encontradas nos rins e no baço.

AGRADECIMENTOS

Queremos registrar os nossos agradecimentos à valiosa orientação do Prof. Dr. Jefferson Andrade dos Santos, na execução deste trabalho, e ao Dr. Carlos Hubinger Tokarnia, pela colaboração prestada.

REFERÊNCIAS

- Albre, E. 1963. Distribution and diagnosis of bovine leucosis in the Estonian SSR during recent years. *Mater. Konf. vet. Vracheri*. Riga 1961, p. 146-150.
- Baumgärtner, H. 1938. Histologisch feststellbare Lymphadenose der Skelettmuskulatur des Rindes. *Z. Fleisch- u. Milch-Hyg.* 46:169-171.
- Boyd, W.L., Karlson, A.G., Jasper, D.E., Sellers, A.F. & Collier, J.R. 1947. Leucemic lymphoblastoma in cow with involvement of the udder. *Am. J. vet. Res.* 8:330-337.
- Boyd, W.L. 1954. *Compêndio de patologia geral e de anatomia patológica*. Livraria Editora Guanabara, Koogan S. A., Rio de Janeiro.
- Brandly, F.J. & Migaki, O. 1963. Types of tumours found federal meat inspectors in an eight-years survey. *Ann. N. Y. Acad. Sci.* 108:872-897.
- Bülow, G. 1932. Beitrag zur Lymphadenose des Rindes mit besonderer Berücksichtigung der Tumoren im Wirbelkanal. *Diss.*, Hannover. (Citado por Cotchin 1956)
- Büker, W. 1940. Über Nebennierengeschwülste beim Rind. *Dissertation*, Hannover. *Weybridge* 12:449. (Citado por Cotchin 1956)
- Clarenburg, A. 1929. Neurofibromatosis bij het rund. *Tijdschr. Diergeneesk.* 56:112-123. (Citado por Cotchin 1956)

- Cotchin, E. 1956. Neoplasms of the domesticated mammals. Commonw. Bureau Anim. Health, Commonw. Agric. Bureau, Bucks, England.
- Cotchin, E. 1960. Tumours of farm animals: A survey of tumours examined at the Royal Veterinary College, London, during 1950-60. *Vet. Rec.* 72:816-823.
- Dacorso Filho, P. 1943. Contribuição ao estudo da oncologia comparada. Tese, Rio de Janeiro.
- Davis, C.L., Leeper, R.B. & Shelton, J.E. 1933. Neoplasms encountered in Federally inspected establishments in Denver, Colorado. *J. Am. vet. med. Ass.* 83:229-237. (Citado por Cotchin 1956)
- Drieux, H. 1955. Les leucoses bovines. *Recl. Méd. vét.* 131 (11):887-915. (Citado por Lombard 1965)
- Drieux, H. & Priouzeau, M. 1945. Les tumeurs du thymus chez les bovidés. *Bull. Acad. vét. Fr.* 18:137-153. (Citado por Lombard 1965)
- Dungworth, D.L., Theilen, G.H. & Lengyel, —. 1964. Bovine lymphosarcoma in California. The thymic form. *Path. vet.* 1:323-330.
- Emmerson, M.A. 1943. An unusual form of bovine lymphosarcoma. *Vet. Ext. Quart. Univ.* 89:28-36. (Citado por Cotchin 1956)
- Feldman, W.H. 1928. Lymphosarcoma of the bovine abomasum. *J. Am. vet. med. Ass.* 73:206-215.
- Feldman, W.H. 1932. Neoplasms of domesticated animals. *Mayo Clin. Monogr.* W.B. Saunders, Philadelphia.
- Fleisbauer, E. 1930. Ein Fall angeborener Karzinomatose bei einem Kalbe. *Inaug. Diss., Giessen.* (Citado por Cotchin 1956)
- Gnädinger, F. 1961. A lymphosarcoma weighing 191 kg in a cow. *Dtsch. tierärztl. Wschr.* 68:179.
- Heidrich, —. 1936. Erhebungen über das Vorkommen der Rinderleukose in Sachsen. *Berl. tierärztl. Wschr.* 52:773-775.
- Helve, A. 1959. Observations on the frequency of neurinoma in Finland in 1952-56. *Proc. VIIIth Nord. Vet. Congr., Helsinki, 1958*, p. 224-230.
- Hemmert-Halswick, A. 1930. Einige interessante pathologisch-anatomische Befunde aus der Fleischbeschau. *Berl. tierärztl. Wschr.* 46:568-569. (Citado por Cotchin 1956)
- Hjärre, A. 1956. Leucosis in animals with special reference to cattle. *Berl. Münch. tierärztl. Wschr.* 69:125-129.
- Jackson, C. 1936. Tumours of domesticated animals in South Africa. *Onderstepoort. J. Vet. Res.* 6:6-443.
- Jubb, F.V.K. & Kennedy, F.C. 1963. *Pathology of domestic animals*, Vol. 2. Academic Press, New York.
- Junack, M. 1932. Zum Vorkommen und zur makroskopischen pathologischen Anatomie der Lymphadenose der Rinder in Deutschland. *Berl. tierärztl. Wschr.* 48:277-279. (Citado por Cotchin 1956)
- Keller, H. 1937. Über den seltenen Fall eines Leberkarzinoms beim Rind. *Z. Fleisch-u. Milch-Hyg.* 47:243. (Citado por Cotchin 1956)
- Kenny, J.E. 1944. Some observations on bovine neoplasia. *Vet. Rec.* 56:69-71. (Citado por Cotchin 1956)
- Katzke, —. 1935. Die fetale Leukämie des Rindes. *Z. Infektr. Haustiere* 47:161-165. (Citado por Cotchin 1956)
- Knutt, F. & Volkmann, O. 1916. Untersuchungen über die Lymphozytomatose des Rindes (Lymphosarkomatosis Kunderat, Leukosarkomatosis Sternberg.). *Z. Infektr. Haustiere* 37:393-467.
- Kronberger, H. 1960. Spontaneous tumours in domestic mammals. *Mh. Vet. Med.* 15:730-735.
- Krüger, A. 1962. Incidence of bovine leucosis in Federal Germany based on abattoir statistics. *Dtsch. tierärztl. Wschr.* 69:78-82.
- Lechner, M. 1958. Spontaneous tumours in mammals. *Inaug. Diss., Munich.* 44p. (*Vet. Bull.* 29, Abstr. 3891)
- Lesboubryes, G., Berthelon, M. & Marlot, —. 1935. Lymphosarcomatose cutanée chez une génisse. *Bull. Acad. vét. Fr.* 8:395-364.
- Lombard, C. 1965. Leucémie, lymphosarcome et leucose lymphoïde des bovidés. *Bull. Off. int. Epizoot.* 63:825-881.
- Lübke, A. 1944. Zur Pathologie der Rinderleukose. Ihre Stellung als Geschwulstkrankheit des reitculoendothelialen Gewebes. *Virchows Arch.* 312:190-229. (Citado por Cotchin 1956)
- Lutz, E. 1930. Ein Fall von primärem Adenokarzinom der Niere mit Metastasen in der Lunge beim Rind. *Schweizer Arch. Tierheilk.* 72:409-415. (Citado por Cotchin 1956)
- Machado, A.V., Silva, J.M.L. da, Curial, O., Trein, E.J., Saliba, A. M., Martins, E.O., Cavalcanti, M.L., Santos, J.A. dos, Tokarnia, C.H., Döbereiner, J., Faria, J.F., Novloski, G., Pereira, E.F. da C. 1963. Incidência de blastomas em animais no Brasil. *Arqs Esc. Vet. Minas Gerais* 15:327-401.
- Margaroli, D. 1937. Neurofibromatosis in a cow. *Progr. vet., Torino*, 12:176-180.
- Marshak, R.R., Hare, W.C.D., Abt, D.A., Croshaw, J.E. Jr., Switzer, J.W., Ipsen, I., Dutcher, R.M. & Martin, J.E. 1963. Occurrence of lymphocytosis in dairy cattle herds with high incidence of lymphosarcoma. *Ann. N. Y. Acad. Sci.* 1284-1301.
- Martins, E.O. 1951. Tumores primitivos da medular suprarrenal de bovinos. Tese, São Paulo.
- Menezes, Z. de 1948. Bovine renal tumours, incidence and histopathology. *J. Am. vet. med. Ass.* 112:466-470. (Citado por Cotchin 1956)
- Monlux, A.W. & Davis, C.L. 1953. Multiple Schwannomas of cattle (nerve sheath tumours, multiple neurilemmomas; neurofibromatosis). *Am. J. vet. Res.* 14:499-509. (Citado por Cotchin 1956)
- Montroni, L. 1936. Vescica di bovino; leucosi. *Zooprofilassi* 18: 720-723. (Citado por Lombard 1965)
- Moretti, B. 1953. Leucose des bovidés. *Bull. Off. int. Epizoot.* 40:172-180. (Citado por Lombard 1965)
- Morris, J.M. 1944. Emergency slaughter and malignant neoplasia (bovine). *Vet. Rec.* 56:119-121. (Citado por Cotchin 1956)
- Moulton, J.E. 1961. *Tumours in domestic animals*. Univ. California Press, Berkeley.
- Naik, S.N. & Balakrishnan, V. 1963. Horn cancer bovines of Western India. *Indian vet. J.* 40:216-221.
- Nobel, T.A. & Neumann, F. 1960. Survey of animal neoplasms in Israel, 1954-1959. *Refuah. vet.* 17:39. (*Vet. Bull.* 31, Abstr. 483)
- Ohbayashi, M. & Haga, M. 1951. Primary adrenal tumours of domestic animals. *Jap. J. Sci.* 13:69-78.
- Parchinkii, O.C. 1963. Distribution of bovine leucosis in the Latvian SSR. *Mater. Konf. vet. Vrachar, Riga 1961*, p. 138-140.
- Poppensiek, G.C. 1961. Neoplasm studied in selected veterinary diagnostic laboratories in the United States and Canada. *New York State Vet. College, Cornell Univ., Ithaca, N. Y.*
- Rangel, N.M. & Machado, A.V. 1942. Contribuição à oncologia comparada em Minas Gerais. *Ceres, Minas Gerais*, 4:84-98.
- Salomon, S. 1936. Leukose beim Zuchtbulen (Zugleich ein Beitrag zur Pathologie des Hodens und Nebenhodens). *Berl. tierärztl. Wschr.* 52:376-377.
- Santos, J.A. dos, Pinheiro, P.V. & Silva, L.J. da 1959. Linfossarcoma com lesões da língua e câmaras cardíacas em bovino. *Anais Esc. flum. Med. vet.* 2:28-35.
- Santos, J.A. dos 1967. Comunicação pessoal.
- Schlegel, M. 1910. Neoplasmen im spinalem und sympathischem Nervensystem beim Rinde. *Berl. tierärztl. Wschr.* 26:1-5. (Citado por Cotchin 1956)
- Schlegel, M. 1927. Riesenhaftes Cystocarcinoma papilliferum der Niere beim Rind. *Arch. wiss. prakt. Tierheilk.* 56: 285-287. (Citado por Cotchin 1956)
- Shaf'ko, P.D., Kornilova, A.L. & Korobkova, N. G. 1959. Sarcome chez les vaches. *Veterinariya, Moscow*, 36:60-61. (Citado por Lombard 1965)
- Smit, J.D. 1964. The recent increase in the incidence of lymphosarcoma in ruminants in South Africa. *Bull. Off. int. Epizoot.* 62:735-739. (Citado por Lombard 1965)
- Steiner, P.E. & Bengston, J.S. 1951. Research and economic aspects of tumours in food-producing animals. *Cancer, N. Y.*, 4:1113-1124. (Citado por Cotchin 1956)
- Straub, D.S., Olander, H.T. & Theilen, G.H. 1960. A case report of lymphosarcoma in a cow with vertebral involvement. *Cornell Vet.* 50:251-258.
- Svanberg, O. & Aberg, E. 1955. Milieubedingte Voraussetzungen der Lymphadenose des Rindes. *Schweizer Arch. Tierheilk.* 97:294-296. (Citado por Lombard 1965)
- Tamaschke, C. 1951-52. Beiträge zur vergleichenden Onkologie der Haussäugetiere. *Wiss. Z. Humboldt-Univ.* 1:37-77.
- Tamaschke, C. 1955. Ueber die Nebennierengeschwülste des Hundes. *Virchows Arch.* 327:480-489.

- Teternik, D.M., Tsyunskaya, T.A. & Chenin, V.G. 1960. Neurogenous neoplasms in cattle. Veterinariya, Moscow, 37: 56-60. (Vet. Bull. 30, Abstr. 3648)
- Trotter, A.M. 1904. Primary adeno-carcinoma of the liver. J. comp. Path. 17:129-139.
- Trotter, A.M. 1911. Malignant diseases in bovines. J. comp. Path. 24:1-20. (Citado por Cotchin 1956)
- Udall, D.H. & Olafson, P. 1930. Pseudoleukemia in a calf. Cornell Vet. 20:81-84.
- Van Vloten, J. 1962. Leucosis in cattle in the Netherlands. Tijdschr. Diergenesk. 87:1173-1187.
- Vismara, -. 1959. Contributo alla conoscenza delle neoplasie primitive del timo. Clinica vet., Milana, 82:1270-1283.

THE INCIDENCE OF NEOPLASMS IN BOVINES PROCESSED IN A BRAZILIAN SLAUGHTER-HOUSE

Abstract

The authors report an incidence of 36 neoplasms found in a total of 165.454 bovines averaging 4 years for males and 7,5 years for females, slaughtered in Brazil, over a period of 11 months.

The neoplasms were diagnosed as: 11 lymphosarcomas, 8 kidney adenocarcinomas, 7 neurogenic sarcomas, 6 pheochromoblastomas, 3 fibrosarcomas and 1 malignant hepatoma. The paper describes the anatomy and histopathology of the cases reported.