

MASTITE EM COELHAS CAUSADA POR *Pasteurella multocida*¹

ANA MARGARIDA LANGENEGGER REZENDE², LÚCIA MARIA QUEIROZ MARQUES³, ISMAR PEREIRA NEVES³, NILTON MARTINS COELHO³ e WALTER VÍGIO GOMES³

SINOPSE.- O exame pós-morte de 455 coelhos procedentes de criações do município de Itaguaí, Estado do Rio de Janeiro, demonstrou que a pasteurelose foi responsável por 31,6% das causas de morte dos animais.

Nos mesmos rebanhos foram encontradas 17 coelhas com mastite crônica causada por *Pasteurella multocida*. Clinicamente, uma ou várias glândulas mamárias apresentaram aumento assimétrico e nodular do volume dos órgãos. O exame anátomo-patológico revelou acentuado endurecimento e presença de massas de pus espesso, branco-amarelado, no interior das mamas. Microscópicamente, as alterações caracterizaram processos inflamatórios crônicos com formação de abscessos. O estudo bacteriológico do pus permitiu isolamento, em cultura pura, de *P. multocida*.

INTRODUÇÃO

A pasteurelose dos coelhos ainda causa apreciáveis prejuízos à cunicultura, principalmente quando as criações se tornam enzooticamente infetadas. Nestes casos, a doença manifesta-se, ora pela forma septicêmica de evolução superaguda, ora pela síndrome rino-pulmonar de curso mais lento e, mais raramente, por processos supurativos. Esta forma crônica da pasteurelose dos coelhos traduz-se mormente por abscessos subcutâneos e cavitários, com variadas formas e dimensões e localizados em diversas partes do corpo, como mostraram as descrições feitas por Lesbouyries e Berthelon (1935), Lesbouyries (1950), Fontaine e Mégret (1955), Gordon *et al.* (1955). Os abscessos subcutâneos são mais comumente encontrados na região da cabeça e pescoço e isso, segundo McKenney e Shillinger (1937), provavelmente como decorrência da freqüente infecção pela *Pasteurella* nas fossas nasais e seios maxilares, causando rinites e sinusites.

Outras localizações de processos purulentos causados por *Pasteurella multocida*, consideradas esporádicas, são encontradas no ouvido médio, meninges e cérebro sob forma de abscessos ou granulomas (Grosso 1910, Webster 1924, Seifried 1937); no útero, causando metrites purulentas e piometra, e no testículo, apresentando abscessos (McKenney & Shillinger 1937). Lesbouyries (1950) menciona ainda artrites e osteites.

Na consulta bibliográfica sobre a ocorrência de mastite em coelhas causada por *Pasteurella multocida* *sin. P. cuniculiseptica*, encontramos apenas referência ao assunto em Lesbouyries (1965) sem, no entanto, descrever as alterações da glândula mamária. Mastites causadas por *Staphylococcus* sp. foram assinaladas por Ostler (1961) e Giorgi (1968). A *Pasteurella* pode ser encontrada, esporadicamente, como agente etiológico de mastites em vacas e em ovelhas (Heidrich & Renk 1963).

No presente trabalho os autores focalizam a pasteurelose dos coelhos como entidade nosológica relativamente freqüente no município de Itaguaí, Estado do Rio de Janeiro, e registram a ocorrência de mastite crônica abscedada, em coelhas, causada por *Pasteurella multocida*, ocorrendo em rebanhos enzooticamente infetados.

MATERIAL E MÉTODOS

Os 455 coelhos estudados neste trabalho procediam de criações de estabelecimentos oficiais e particulares do município de Itaguaí, Estado do Rio de Janeiro, pertenciam a várias raças e eram conduzidos ao Instituto de Pesquisa Agropecuária do Centro-Sul (IPEACS), mortos ou doentes, para a realização do diagnóstico da doença que os vitimara.

Após o exame clínico e/ou necroscópico, todos os cadáveres suspeitos de pasteurelose eram submetidos ao exame bacteriológico.

Para o exame histo-patológico das mastites foram coletados fragmentos da glândula mamária que clínica ou anátomo-patologicamente revelasse alterações, fixados em formol a 10%, incluídos em parafina para cortes de 5 micra e montagem de lâminas coradas pela hematoxilina e eosina.

Para o exame bacteriológico das mastites, foi colhido o pus do interior das mamas e semeado rotineiramente em placas de agar sangue e caldo simples para o isolamento da *Pasteurella*. A identificação do germe era baseada no exame bacterioscópico e nas provas de motilidade, produção de H₂S, e índol, liquefação da gelatina, fermentação de lactose, glucose, sacarose e do manitol e no teste de patogenicidade para camundongos e pombos.

RESULTADOS

O exame pós-morte dos 455 coelhos revelou a infecção por *Pasteurella multocida* em 144 animais (31,6%). Dentre estes, 17 coelhos apresentaram mastite. A maioria dos animais estava fora do período de lactação e em bom estado geral.

¹ Recebido 28 set. 1971, aceito 16 dez. 1971.

² Professor Assistente da Faculdade de Veterinária da Universidade Federal Fluminense, e bolsista do Conselho Nacional de Pesquisas.

³ Veterinário do Instituto de Pesquisa Agropecuária do Centro-Sul (IPEACS), Km 47, Campo Grande, GB, ZC-26.

Exames clínico e anátomo-patológico

As mamas afetadas variavam em número e em posição, de animal para animal, e se apresentavam mais ou menos tumefactas, às vezes com verdadeiras tumorações nodulares de 3 a 4 cm de diâmetro, de coloração róseo-avermelhada, assimétricas e endurecidas à palpação. À pressão aflorava pus cremoso, esbranquiçado, pelos canais galactóforos. Ao corte, os nódulos correspondiam a grandes abscessos, bem delimitados por cápsula conjuntiva, localizados no interior da glândula mamária.

Achados histo-patológicos

O estudo microscópico do material em questão mostrou, em alguns cortes, que a luz dos canais da teta está ocupada por material eosinófilo, constituído por polimorfonucleares necróticos aos quais se misturam células grandes, redondas, de citoplasma claro, mal delimitado e com núcleo pouco cromático e vesiculoso, provavelmente células epiteliais descamadas, em degeneração (Fig. 1). O revestimento epitelial dos túbulos está por

vêzes totalmente destruído (Fig. 2). No estroma pericanalicular vêem-se infiltrados plasmocitários, às vezes aglomerados em ninhos ou mesclados com linfócitos e raros polimorfonucleares. Discreta proliferação do tecido conjuntivo acompanha o processo. (Fig. 3)

Em cortes de áreas mais profundas da glândula mamária, notam-se, ao lado de zonas em que canais galactóforos estão aparentemente normais, extensas áreas ocupadas por massa eosinófila, circundadas por tecido conjuntivo fibroso e infiltrados plasmocitários, ora difusos, ora em forma de ninhos. Na periferia das massas purulentas abscedadas observa-se, por vezes, a presença de aglomerados histiocitários. (Fig. 4)

O exame microscópico das preparações obtidas mostra, portanto, tratar-se de processo inflamatório crônico abscedado.

Exame bacteriológico

A cultura do pus encontrado no interior das mamas revelou o crescimento de pequenas colônias lisas, brilhantes

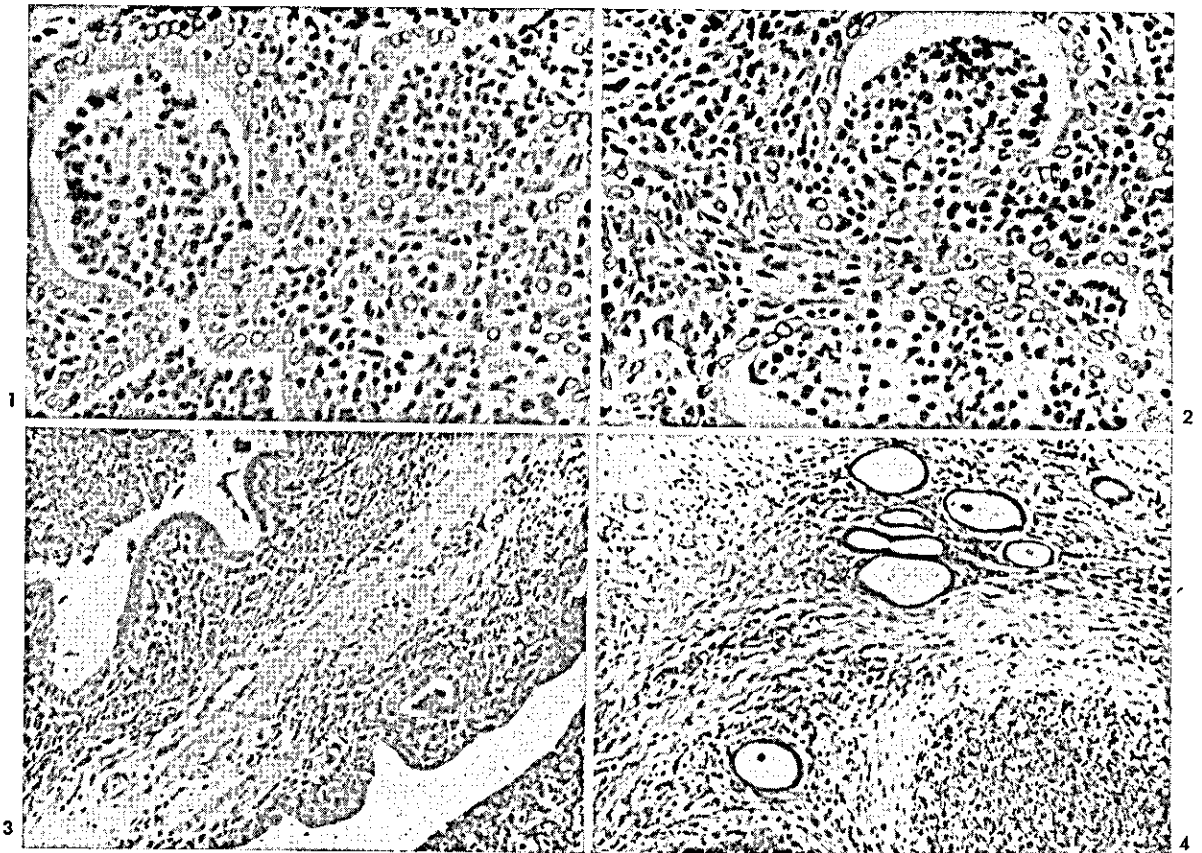


FIG. 1. Canais da teta de coelha com mastite por *Pasteurella multocida* ocupados principalmente por polimorfonucleares necróticos. H.-E. Obj. 25.

FIG. 2. Outro campo do caso da Fig. 1, observando-se destruição do revestimento epitelial de canais da teta. H.-E. Obj. 25.

FIG. 3. Corte longitudinal de canais da teta de coelha com mastite por *Pasteurella multocida*, mostrando infiltrados plasmocitários no estroma canalicular e discreta proliferação conjuntiva. H.-E. Obj. 10.

FIG. 4. Abscesso por *Pasteurella multocida*, no parênquima mamário, observando-se canais galactóforos no permeio de tecido conjuntivo fibroso infiltrado por elementos plasmocitários. H.-E. Obj. 10

tes, translúcidas, às vêzes confluentes, em cultura pura, nas placas de agar sangue. No caldo simples, após 24 horas, o crescimento do germe turvou o meio.

Partindo-se de uma colônia isolada, foi identificada a *Pasteurella multocida*, com base nas seguintes características: bactéria em forma de coco-bastonete isolado, gram negativo, imóvel. Não hemolítica, produziu H₂S e indol, não liquefaz a gelatina, não fermentou a lactose, atacou a glicose, a sacarose e o manitol sem formação de gás. Foi patogênica para camundongos e para pombo.

Discussão

O achado de 17 casos de mastite em coelhas, causados por *Pasteurella multocida* em rebanhos enzooticamente contaminados por pasteurelose, revelou que a glândula mamária pode ser sede desta infecção sob forma crônica e assim constituir-se em fonte de disseminação da doença na criação, com a agravante de infectar os láparos durante o período do aleitamento.

Como outros agentes etiológicos de mastite também podem causar infecções em coelhos, particularmente *Staphylococcus* sp. (Ostler 1961, Giorgi 1968), convém esclarecer, o mais breve possível, a etiologia da infecção através de exames bacteriológicos.

REFERÊNCIAS

- Fontaine, J. & Mégret, C. 1955. Observations de pasteurellose chronique du lapin. Bull. Soc. Sci. vét. Lyon 57:167-172.
- Giorgi, W. 1968. Doenças observadas em coelhos durante o quinquênio 1963-1967 no Estado de São Paulo. Biológico, S. Paulo, 34(4):71-82.
- Gordon, H.W., Orris, L.O., Cooper, N.S. & Toharsby, B. 1955. Nodular-ulcerative skin lesions in rabbits. Can. J. comp. Med. 19:83-87.
- Grosso, G. 1910. Über einige Gehirmlokalisierungen, die bei Kaninchen während einer Brustseucheepizootie beobachtet worden sind. Z. Inf. Krkh. Haust. 8:438.
- Heidrich, H.J. & Renk, W. 1963. Krankheiten der Milchdrüse bei Haustieren. Paul Parey, Berlin, p. 306-374.
- Lesbouyries, G. & Berthelon, A. 1935. Abscès pasteurelliques chez le lapin. Recl Méd. vét. 7:203-205.
- Lesbouyries, G. 1950. Pasteurellose du lapin et du lièvre. Recl Méd. vét. 126:717-748.
- Lesbouyries, G. 1965. Enfermedades del conejo. Acribia, Madrid, p. 189.
- McKenney, F.D. & Shillinger, J.E. 1937. Studies on an epizootic in domestic rabbits caused by *Pasteurella cuniculicida*. J. Am. vet. Med. Ass. 90:753-768.
- Ostler, D.C. 1961. The disease of broiler rabbits. Vet. Rec. 73:1237-1252.
- Seifried, O. 1937. Die Krankheiten des Kaninchens. 2. Aufl. Julius Springer, Berlin. 254 p.
- Webster, L.T. 1924. The epidemiology of a rabbit respiratory infection. II. Clinical, pathological and bacteriological study of snuffles. J. exp. Med. 39:843-856.
- ABSTRACT.- Rezende, A.M.L., Marques, L.M.Q., Neves, I.P., Coelho, N.M. & Gomes, W.V. 1972. Mastitis in rabbits caused by *Pasteurella multocida*. Pesq. agropec. bras., Sér. Vet., 7:19-21. (Inst. Pesq. Agropec. Centro-Sul, Km 47, Rio de Janeiro, GB, ZC-26, Brazil)

Pasteurellosis was diagnosed in 31.6 per cent of 455 rabbits submitted for post-mortem examination from different breeders of the Município de Itaguaí, State of Rio de Janeiro.

In the same rabbits, 17 cases of chronic mastitis with abscess formation caused by *Pasteurella multocida* were observed. Clinically, there were nodules and an assymmetric increase in size of one or several mammary glands. Post-mortem examination revealed increased consistency and the presence of dense white-yellowish pus within the affected glands. Histopathological examination revealed chronic inflammatory changes with abscess formation. Pure cultures of *P. multocida* were isolated from the pus by bacteriologic examination.