

ESTUDOS HISTOPATOLÓGICOS E HISTOQUÍMICOS DE DOIS CASOS DE TUMOR ETMOIDAL ENZOÓTICO EM BOVINOS¹

TETSUO INADA² e CARLOS HUBINGER TOKARNIA³

SINOPSE. Complementando estudos anteriores, foram examinados sob os pontos de vista histopatológico e histoquímico dois casos de tumor etmoidal enzoótico em bovinos, observados no Estado do Rio de Janeiro. Os estudos histopatológicos indicam que as estruturas adenocarcinomas observadas nesses dois tumores se assemelham muito às das células secretoras da glândula de Bowman, de natureza seromucosa, existentes na mucosa olfatória. Sob o ponto de vista histoquímico apresentaram reações muito semelhantes, podendo-se concluir que os produtos de secreção do tumor e das glândulas de Bowman são semelhantes, tratando-se de mucopolissacarídeos. Apenas não foram encontrados nas células neoplásicas os pigmentos amarelo-castanhos observados nas glândulas de Bowman. Apesar disto pensa-se poder concluir que os dois casos de tumor etmoidal enzoótico estudados se tenham originado, provavelmente, das glândulas de Bowman da mucosa olfatória.

INTRODUÇÃO

Processos neoplásicos com origem na região etmoidal, ocorrendo em caráter enzoótico, têm sido descritos em bovinos (Amaral & Nesti 1963, Dacorso & Faria 1962, Horne & Stenersen 1916, Jackson 1936, Magnusson 1916, Petisca 1971, Plum 1934, Stenström 1909, 1915, Teoh 1971, Tokarnia *et al.* 1972), em eqüinos (Forssell 1913, Horne & Stenersen 1916, Magnusson 1916, Stenström 1915), em ovinos (Camy 1955, Cohrs 1952, 1953, Drieux *et al.* 1952, Duncan *et al.* 1967, Gussmann 1962, Kronberger 1916, Nieberle 1939, Young *et al.* 1961), em caprinos (Lombard *et al.* 1966), e em suínos (Amaral *et al.* 1969, Inada *et al.* 1973). Eles têm sido às vezes designados de tumor etmoidal enzoótico.

Em relação à natureza histopatológica e à origem desses tumores, os autores mais antigos os diagnosticaram ora como sarcomas, ora como carcinomas. Nos trabalhos mais recentes há poucas descrições detalhadas e essas são, com exceção da de Jackson (1936) de um caso em bovino que diagnosticou como carcinoma de células de transição, relativas ao tumor em ovinos. Assim Nieberle (1939) diagnosticou os seus casos de "carcinoma enzoótico do etmóide" em ovinos como adenocarcinomas. Nieberle distinguiu dois tipos celulares em seus tumores, um que diz ter o caráter das células sensoriais ou células glandulares, outro que diz ter o caráter das células de sustentação. Conclui que nos dois casos estudados a estrutura do tumor corresponderia, no essencial, à estrutura histológica normal da mucosa olfatória. Cohrs (1952, 1963), estudando tumores com origem na região etmoidal, de ocorrência enzoótica, também em ovinos, fez um diagnóstico de "adenopapilomas da mucosa olfatória", baseando-se nos achados morfológicos e patogênicos. Em sua descrição diz que esses tumores são constituídos de proliferações glandulares, cujas células epiteliais possuem grande semelhança com as das glândulas de Bowman, porém, sem o pigmento. Adicionalmente diz que há campos em que não se observam estruturas glandulares e em que as células proliferadas formam ninhos sólidos de células, células estas que, pro-

vavelmente quando o conjunto epitelial é mais frouxo, foram por Magnusson (1916), de acordo com Cohrs, interpretadas como sarcomatosas. Nos tumores mais antigos, em que havia desenvolvimento mais forte de estroma, encontrou às vezes formações ósseas e cartilaginomas metaplásicas.

Gussmann (1962) diagnosticou os seus casos em ovinos como "adenopapilomatose infecciosa enzoótica da mucosa nasal". Diz que as proliferações partem das glândulas seromucosas não somente da mucosa olfatória, como conclui Cohrs (1952, 1953), mas da mesma maneira da mucosa respiratória. Gussmann encontrou também lamelas ósseas e cartilaginomas que interpreta como metaplasia do tecido conjuntivo.

No Brasil, Dacorso e Faria (1962) identificaram seus dois casos em bovinos, vistos no Estado do Rio de Janeiro, na raça Jersey, como neoplasia epitelial. Amaral e Nesti (1963) diagnosticaram os seus casos, em bovinos e suínos, como carcinomas e adenocarcinomas, sem fornecer maiores detalhes sobre esse aspecto. Tokarnia *et al.* (1972) nos seus dez casos, em bovinos, diagnosticaram, em dois, carcinoma epidermóide, em quatro, adenocarcinoma, e em outros quatro casos, carcinoma simples, dando descrições resumidas. Inada *et al.* (1973) diagnosticaram em suínos, um carcinoma simples e um adenocarcinoma mucíparo.

Tratando-se de uma neoplasia de tão grande interesse, tanto sob o ponto de vista econômico-sanitário, devido à sua possível contagiosidade, como sob o ponto de vista patológico, e por não existirem em relação à espécie bovina estudos mais detalhados sobre o seu aspecto histopatológico e histoquímico, propusemo-nos a complementar os estudos, nesse sentido, de dois dos dez tumores observados por Tokarnia *et al.* (1972) em bovinos, visando principalmente esclarecer a sua histogênese.

MATERIAL E MÉTODOS

Os estudos foram realizados em dois casos de tumor etmoidal em bovinos procedentes do Estado do Rio de Janeiro; eles foram selecionados entre os quatro casos diagnosticados como adenocarcinoma; foram os mais diferenciados, inclusive com produção e acúmulo de secreção no interior das formações alveolares (Bovino n.º 122/65, cujo material para exames histopatológicos

¹ Aceito para publicação em 23 mai. 1973.

² Veterinário da Seção de Anatomia Patológica do Instituto de Pesquisa Agropecuária do Centro-Sul (IPEACS), Km 47, Rio de Janeiro, GB, ZC-26, e bolsista do Conselho Nacional de Pesquisas (CNPq 3381/72 e 7117/68, respectivamente).

foi registrado na Seção de Anatomia Patológica sob o n.º 16638, e Bov. 26/70 - SAP 19515-16).

Além disto, foi coletada em matadouro, para estudos comparativos, a mucosa olfatória de três bovinos adultos saudáveis, todas fêmeas (SAP 20860, 20861 e 20862).

O material foi fixado em formol a 10% e incluído em parafina. Os cortes foram corados inicialmente com hematoxilina e eosina. As reações histoquímicas realizadas foram: 1) Ácido periódico de Schiff (PAS), segundo McManus (1948); 2) Alcian blue em pH 0,5 e pH 2,5, segundo Lev e Spicer (1964); 3) Astrablau, modificado de Pearse (1960); 4) extração enzimática dos mucóides, através de pepsina, segundo Lison (1960).

RESULTADOS

Examinando cortes corados pela hematoxilina-eosina, observam-se no caso do tumor do Bov. 26/70 (SAP 19515-16) formações alveolares muito irregulares em tamanho e forma, algumas com projeções papilíferas (Fig. 1). Há também células epiteliais dispostas em pequenas cadeias sem formar alvéolos, e células isoladas. Dentro dos alvéolos há uma substância levemente corada em azul, formando rede delicada, com aspecto de favo, contendo uma ou outra célula volumosa arredondada com citoplasma espumoso azulado e núcleo redondo com localização central. Entre as formações alveolares há um estroma em quantidade e aspecto bastante variáveis. Em uns campos trata-se de tecido conjuntivo com poucas células fusiformes e bastante substância colágena, em outros, as células já são mais numerosas, variando das formas arredondas às formas em fuso. Em outros campos o estroma é muito frouxo, com aspecto de favo, especialmente nas regiões onde há células epiteliais tumorais soltas ou em cadeias sem formação de alvéolos. No estroma há numerosas trabéculas ósseas irregulares.

As células epiteliais que revestem os alvéolos têm forma achatada, cúbica até cilíndrica, encontrando-se as formas achatadas mais nos alvéolos maiores. Há grande anaplasia entre as células epiteliais, variações grandes em tamanho celular, em tamanho do núcleo. Nas células epiteliais achatadas o núcleo também tem esta forma. Nas células de forma cúbica ou cilíndrica os núcleos estão na parte basal e são ovais no sentido transversal a re-

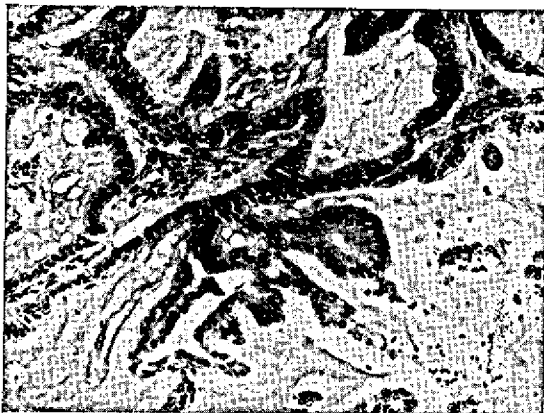

Fig. 1. Tumor etmoidal sob forma de adenocarcinoma; formações alveolares muito irregulares com projeções papilíferas (Bov. 26/70). SAP 19515-16. H.-E. Obj. 10.

donos. O citoplasma na parte basal das células é eosinófilo; a parte apical apresenta-se corada em azul mais ou menos intensamente, percebendo-se, quando mais fortemente corada, que a parte basófila tem estrutura granular, enquanto que, quando menos corada, a parte apical apresenta-se tomada por substância mais ou menos homogênea levemente corada em azul.

No tumor do Bov. 122/65 (SAP 16638), vê-se que ele é formado por estruturas alveolares, também muito irregulares em forma e tamanho, havendo ainda projeções papilíferas para dentro de sua luz (Fig. 2). Além dessas formações alveolares, há cadeias celulares e células tumorais isoladas. Há necroses e hemorragias extensas. O estroma varia muito em quantidade e aspecto. Em alguns campos é abundante, em outros é escasso. Em uns é formado principalmente por tecido conjuntivo colágeno, em outros é muito frouxo, mixomatoso; há nele número bastante variável de células de tamanhos e formas diferentes, algumas com aspecto de células epiteliais tumorais, outras com aspecto de fibroblastos e fibrocitos, além de células inflamatórias como células plasmocitárias. Há também trabéculas ósseas nesse estroma.

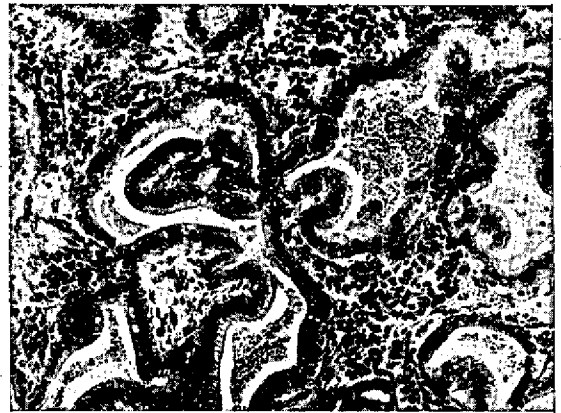

Fig. 2. Tumor etmoidal sob forma de adenocarcinoma; estruturas alveolares com projeções papilíferas para dentro de sua luz (Bov. 122/65). SAP 16638. H.-E. Obj. 10.

As formações alveolares são revestidas, na sua grande maioria, por células cilíndricas, em alguns campos por células cúbicas ou achatadas; nas células cilíndricas os seus núcleos se localizam na parte basal. O citoplasma na parte basal das células é eosinófilo. A parte apical apresenta-se corada em azul mais ou menos intensamente, percebendo-se que, quando mais intensamente corada, a parte basófila tem estrutura granular, enquanto que, quando menos corada, a parte apical apresenta-se tomada por substância mais ou menos homogênea levemente corada em azul.

No Quadro 1 estão esquematizados os resultados das reações histoquímicas das células epiteliais dos adenocarcinomas, bem como das células das glândulas túbulos-alveolares da mucosa olfatória.

As secreções basófilas encontradas na parte apical das células epiteliais dos adenocarcinomas reagiram positivamente ao método do PAS. No caso do tumor do Bov. 26/70 (SAP 19515-16), em quase todos os campos a parte apical das células epiteliais está cheia de grânulos corados em vermelho. Igualmente, a secreção dentro dos

QUADRO 1. Resultados das reações histoquímicas realizadas nas células epiteliais das estruturas adenocarcinomatosas do tumor etmoidal enzotóxico em bovinos no Estado do Rio de Janeiro em comparação com as células epiteliais que constituem as glândulas túbulo-alveolares da mucosa olfatória

Reações	Materiais		
	SAP 16638	SAP 19515-16	SAP 20560 SAP 20561 SAP 20562
PAS	++*	++(+)	+++
Pepsina + PAS	++	++(+)	+++
Alcian blue (pH 0,5 e 2,5)	(+)	+(+)	+++
Astrablau	(+)	+(+)	+++

* +++ = todas ou quase todas as células epiteliais, ++ = maioria delas, + = menos que a metade delas, com reação positiva, (+) = meio grau.

alvéolos está corada em vermelho. No caso do Bov. 122/65 (SAP 16638) há, ao lado de campos em que a parte apical das células epiteliais se apresenta preenchida por grânulos corados em vermelho, campos em que as células epiteliais não apresentam esses grânulos (Fig. 3 e 4). Da mesma maneira, a secreção dentro dos alvéolos em alguns campos está corada em róseo, em outros não se corou. Com o Alcian blue em dois diferentes pH (0,5 e 2,5), e também com Astrablau, essas secreções, na parte apical das células, tomaram uma tonalidade de cor azul brilhante, reações estas, porém, menos intensas que com o PAS (Fig. 5). No caso do Bov. 26/70, ao lado de campos em que as células epiteliais apresentam a parte apical corada em azul, da mesma maneira se corando a secreção nos alvéolos, há campos em que as células epiteliais não mostram coloração azul em sua parte apical, porém, a secreção nos alvéolos continua a se corar em azul. No caso do Bov. 122/65 o mesmo é observado, porém, em grau bem menor. A positividade ao método do PAS dos grânulos de secreção não foi abolida pela ação enzimática através da pepsina; nos dois casos de tumores o aspecto foi igual ao descrito na reação do PAS.

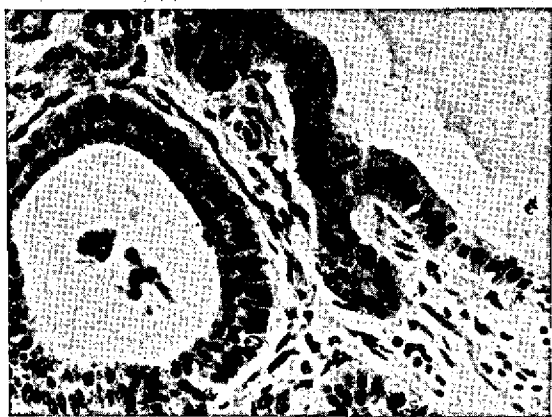

FIG. 3. A esquerda estrutura alveolar em que a parte apical das células epiteliais está preenchida por grânulos corados em vermelho, enquanto que as células epiteliais da estrutura alveolar à direita não apresentam esses grânulos (Bov. 122/65). SAP 16638. PAS. Obj. 10.

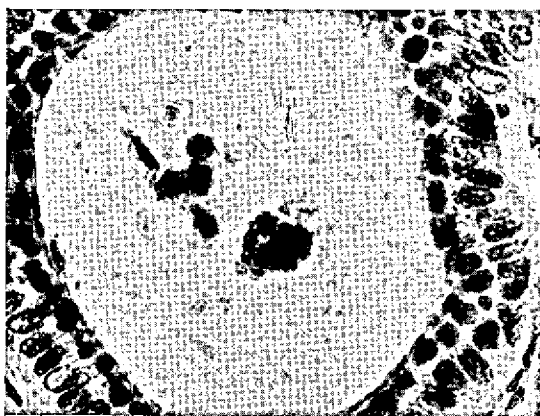


FIG. 4. O campo do lado esquerdo da figura anterior com maior aumento. A parte apical das células epiteliais está preenchida por grânulos corados em vermelho (Bov. 122/65). SAP 16638. PAS. Obj. 20.



FIG. 5. Parte apical das células epiteliais de estrutura alveolar corada em azul brilhante (Bov. 26/70). SAP 19515-16. Alcian blue. Obj. 20.

DISCUSSÃO E CONCLUSÕES

Comparando as células que compõem os dois tumores estudados com as da mucosa olfatória normal, vê-se que células semelhantes há nas glândulas túbulo-alveolares de sua lâmina própria, constituída de células seromucosas, conhecidas como glândulas de Bowman (Junqueira & Carneiro 1971). Pela hematoxilina-eosina, a parte basal dessas células se cora mais pela eosina, enquanto que na sua parte apical se acumula secreção que se cora em azul.

As secreções basófilas encontradas na parte apical das células epiteliais dos dois adenocarcinomas como das células epiteliais das glândulas de Bowman, reagiram semelhantemente às reações histoquímicas empregadas. A reação PAS positiva obtida na secreção acumulada no pólo apical das células tumorais e na secreção na luz das formações dos adenocarcinomas por um lado, e no pólo apical das células secretoras da glândula de Bowman, mostrou a presença de polissacarídeos. A persistência da positividade ao método do PAS nas secreções após ação enzimática da pepsina elimina a pre-

sença de mucoproteínas ou glicoproteínas. A presença de mucopolissacarídeos fica evidenciada desta maneira. Eles devem ser, como evidenciado pelas reações do Alcian blue e Astrablau, nos dois casos do tumor de natureza predominantemente neutra, pois por esses dois métodos que indicam a presença de radicais ácidos, as secreções se coraram menos intensamente e extensivamente do que pelo PAS; no caso da mucosa olfatória, os mucopolissacarídeos devem ser de natureza ácida e neutra em proporções iguais, pois não houve diferença na coloração dos secretos pelo Alcian blue e Astrablau por um lado, e o PAS por outro lado.

Há, porém, uma divergência mais importante entre as nossas células tumorais e as células das glândulas de Bowman. Não encontramos nas células tumorais o pigmento amarelo granular que é visto nas células epiteliais das glândulas de Bowman, responsável, junto com outro pigmento nas células de sustentação do epitélio, pela coloração castanha da mucosa olfatória (Krölling & Grau 1960, Moulton & Beidler 1967, Smith & Copenhaver 1948), pigmento este que também vimos nas células epiteliais das glândulas de Bowman em nossos cortes da mucosa olfatória dos bovinos sadios, especialmente nos fragmentos fixados durante períodos mais prolongados em formol 10%.

Apesar de não termos encontrado o pigmento acima mencionado nos tumores estudados, achamos poder concluir, baseados na grande semelhança tanto histopatológica como histoquímica verificada entre as células adenocarcinomas e as células epiteliais das glândulas de Bowman, que os referidos tumores provavelmente se tenham originado destas células.

REFERÊNCIAS

Amaral, L. B. S. & Nesti, A. 1963. Incidência de câncer em bovinos e suínos. *Biológico, S. Paulo*, 29:30-31.
 Amaral, L. B. S., Nesti, A. & Valente, F. de A. 1969. Incidência de tumor etmoidal em suínos. *Ciência e Cultura, S. Paulo*, 21(2):432.
 Camy, M. 1955. Papillome granuleux des cavités nasales du mouton. *Bull. Acad. vét. Fr.* 28(1):31-34.
 Cohrs, P. 1952. Übertragbare Adenome der Riechschleimhaut beim Schaf. *Z. Krebsforsch.* 58:682-692.
 Cohrs, P. 1953. Infektiöse Adenopapillome der Riechschleimhaut beim Schaf. *Berl. Münch. tierärztl. Wschr.* 66:225-228.
 Dacorso Filho, P. & Faria, J. F. de 1962. Observações sobre o tumor etmoidal enzoótico dos bovinos. *Anais VIII Congr. bras. Vet., Belo Horizonte*, p. 302-303. (Resumo)
 Drieux, H., Glaunes, J. P. & Courtehoux, P. 1952. Epithélioma des premières voies respiratoires d'allure contagieuse ou héréditaire chez le mouton. *Acta Unions int. contra Cancrum* 8:444-446.
 Ducan, J. R., Tyler, D. E., Van Der Maaten, M. J. & Andersen, J. R. 1967. Enzootic nasal adenocarcinoma in sheep. *J. Am. vet. med. Ass.* 151(6):732-734.
 Forssell, G. 1913. Redogörelse för fall af sarkomliknande sülster i näsan och näsans bihalor hos 3 hästar från samma gård

jämte två fall från andra platser. *Svensk Vet.-Tidskr.* (1913): 94-98, 272-281.
 Gussmann, H. J. 1962. Enzootische, infektiöse Adenopapillomatose der Nasenschleimhaut des Schafes. *Mh. VetMed.* 17:529-532.
 Horne, H. & Stenersen, H. 1916. Bösaartige Geschwülste in der Siebbeingegend bei Pferden und Rindern. *Dtsch. tierärztl. Wschr.* 24(52):477-480; 24(53):487-491. (Auszugsweise aus dem Norwegischen wiedergegeben von Eugen Bass-Görlitz; *Norsk Veterinaertidsskrift* Nr. 7 und 8, 1916)
 Inada, T., Rezende, A. M. L. & Döbereiner, J. 1973. Carcinomas da região etmoidal em dois suínos no Estado do Rio de Janeiro. *Pesq. agropec. bras., Sér. Vet.*, 8:101-103.
 Jackson, C. 1936. The incidence and pathology of tumours of domesticated animals in South Africa. *Onderstepoort J. vet. Sci. Anim. Ind.* 6(1):131-134.
 Junqueira, L. C. & Carneiro, J. 1971. *Histologia básica*. 2.ª ed. Editora Guanabara Koogan, Rio de Janeiro, p. 414.
 Krölling, O. & Grau, H. 1960. *Lehrbuch der Histologie und vergleichenden mikroskopischen Anatomie der Haustiere*. 10. Aufl. Paul Parey, Berlin.
 Kronberger, H. 1961. Kritische Sichtung des dem Institut in den Jahren 1917-1959 eingesandten Geschwulstmaterials von Haussäugetieren. *Mh. VetMed.* 16:296-302.
 Lev, R. & Spicer, S. S. 1964. Specific staining of sulphat groups with alcian blue at low pH. *J. Histochem. Cytochem.* 12:309.
 Lison, L. 1960. *Histochimie et cytochimie animales*. 3ème ed. Gauthier-Villars, Paris. (Citado por Martoja & Martoja-Pierson 1970, p. 185)
 Lombard, C., Cabanié, P. & Crespin, J. 1966. Adénopapillome de la muqueuse pituitaire chez la chèvre. *Bull. Acad. vét. Fr.* 39:199-202.
 McManus, J. F. A. 1948. Histological and histochemical uses of periodic acid. *Stain. Technol.* 23:99-103.
 Magnusson, H. 1916. Endemische Geschwülste im Siebbein. *Z. Infekt Krankh. Haustiere* 17:329-344, 355-392.
 Martoja, R. & Martoja-Pierson, M. 1970. *Técnicas de histología animal. Versión española*. Toray-Masson, Barcelona.
 Moulton, D. G. & Beidler, L. M. 1967. Structure and function in the peripheral olfactory system. *Physiol. Rev.* 47:1-52.
 Nieberle, K. 1939. Über endemischen Krebs im Siebbein von Schafen. *Z. Krebsforsch.* 49:137-141.
 Pearse, A. G. E. 1960. *Histochemistry: theoretical and applied*. 2nd ed. J. & A. Churchill. (Citado por Rosa 1961, p. 39)
 Petisca, J. L. N. 1971. Comunicação pessoal.
 Plum, N. 1934. Om enzootisk optreden af svulster i naesehulen hos best og kvaeg. *Maanedsskr. Dyrtaeg.* 45:620-632.
 Rosa, G. L. S. 1961. Aspectos histoquímicos da secreção tubária. Tese, Fac. Nac. Med., Rio de Janeiro, 63 p.
 Smith, P. E. & Copenhaver, W. M. 1948. *Bailey's text-book of histology*. 12th ed. Williams & Wilkins, Baltimore.
 Stenström, O. 1909. Fem fall af Sarcom hos nötkreatur, utgaende från slemhinnan på Os etmoidale. *Svensk Vet.-Tidskr.* (1909): 457-462.
 Stenström, O. 1915. Enzootisches Auftreten von Geschwülsten bei Rind und Pferd. *Veröffentl. d. med. Staatsanstalt in Stockholm.* (Ref. in *Berl. tierärztl. Wschr.* 39:302, 1923; *Z. Infekt Krankh. parasit. Krankh. Hyg. Hst.* 17:231-232, 1916)
 Teoh, T. B. 1971. The pathologist and the surgical pathology of head and neck tumours. *J. Royal College of Surgeons of Edinburgh* 16:117-134.
 Tokarnia, C. H., Döbereiner, J. & Canella, C. F. C. 1972. Tumor etmoidal enzoótico em bovinos no Estado do Rio de Janeiro. *Pesq. agropec. bras., Sér. Vet.*, 7:41-46.
 Young, S., Lovelace, S. A., Hawkins Jr., W. W. & Catlin, J. E. 1961. Neoplasms of the olfactory mucous membrane of sheep. *Cornell Vet.* 51:96-112.

ABSTRACT.- Inada, T. & Tokarnia, C.H. [*Histopathological and histochemical studies of two cases of enzootic ethmoidal tumour in cattle.*]. Estudos histopatológicos e histoquímicos de dois casos de tumor etmoidal enzoótico em bovinos. *Pesquisa Agropecuária Brasileira, Série Veterinária* (1973) 8, 85-88 [Pt, en] IPEACS, Km 47, Rio de Janeiro, GB, ZC-26, Brazil.

Two cases of enzootic ethmoidal tumour in cattle, seen in the State of Rio de Janeiro, were examined further as a complement to previous studies. Histopathological studies indicated that the adenocarcinomatous cells seen in these tumours were very similar to the secretory cells of Bowman's gland of the olfactory mucosa, which are serous and mucous secreting. Histochemically, they showed similar reactions, characteristic of mucopolisaccharides. Although the yellowish-brown pigment found in Bowman's gland was not seen in the neoplastic cells, it was thought that the enzootic ethmoidal tumours probably had their origin in the Bowman's glands of the olfactory mucosa.