

EFEITO DA TRANSFERÊNCIA DE BOVINOS COM "CARA INCHADA" (DOENÇA PERIDENTÁRIA) PARA PASTOS DE REGIÃO INDENE¹

JÜRGEN DÖBEREINER², JERÔNIMO ALVES CHAVES³, IVAN VALADÃO ROSA⁴ e RICHARD H. HOUSER⁵

SINOPSE.— Um lote de 34 bovinos, na sua maioria jovens, afetados pela "cara inchada", doença peridentária, e em mau estado de nutrição, foi transferido de região de ocorrência da alecção para uma fazenda situada em região indene. A metade dos animais sobreviveu apesar do seu estado debilitado e das condições adversas de uma seca prolongada. Os exames clínicos da cavidade bucal destes animais revelaram redução das lesões peridentárias já após dois meses e, de certa maneira, cura das lesões após quatro a seis meses. Houve também melhora do estado de nutrição da maioria dos animais. No início e no fim do experimento foram necropsiados, em cada época, quatro animais, para caracterizar e comparar melhor as lesões da gengiva e para coleta de amostras de fígado para análises químicas posteriores.

Os achados clínicos e anátomo-patológicos neste experimento reforçam a hipótese de que a etiologia da "cara inchada" está ligada à alimentação nas regiões de ocorrência da doença.

INTRODUÇÃO

Recente estudo sobre a "cara inchada" dos bovinos mostrou tratar-se de doença peridentária. Quanto à etiologia, levantou-se a hipótese de ser doença causada por um ou mais fatores alimentares. (Döbereiner *et al.* 1974) Análises químicas de amostras de fígado de bovinos afetados pela "cara inchada" mostraram que há deficiência de cobre em regiões de ocorrência da doença (Tokarnia *et al.* 1971). A observação de casos de bócio em bezerros recém-nascidos indica que há também deficiência de iodo nessas regiões (Döbereiner *et al.* 1974). Não sabemos, todavia, se existe alguma relação entre a etiologia da "cara inchada" e essas deficiências minerais.

Informações obtidas nas fazendas dizem que bovinos com "cara inchada" e emagrecidos se recuperam quando levados a regiões indenens, se forem transferidos em tempo, isto é, antes de atingir magreza excessiva. Com o fim de verificar a suposta recuperação de bovinos afetados pela doença, pela simples transferência para outras regiões, foi feito o presente estudo.

MATERIAL E MÉTODOS

Em 31.7.74 foram reunidos na Fazenda S.M., município de Rondonópolis, Mato Grosso, 38 bovinos, com 8 meses a 3 anos de idade, procedentes de fazendas do vale do Jurigue e colocados à disposição por serem

suspeitos de "cara inchada". Todos eram magros e, ao exame da cavidade bucal, todos, com exceção de um animal, apresentaram lesões peridentárias típicas da doença. Quatro bovinos afetados, de 3 a 10 meses de idade, foram sacrificados e necropsiados na ocasião, para exame pormenorizado e coleta de amostras de fígado para análises químicas posteriores (Bov. 3730, 3731, 3732 e 3733). Em 2.8.74, os 34 animais restantes foram transportados por caminhão à Fazenda T., município de Itiquira, situada em região de campo e cerrado onde nunca tinha sido observada a "cara inchada".

Os animais, todos numerados com brincos na orelha direita, foram colocados em pastos de capim jaraguá e de vegetação de cerrado, tomando-se o cuidado de observá-los diariamente, durante os primeiros dias, para levá-los à água e levantá-los quando necessário, pois alguns dos animais estavam em péssimo estado de nutrição por ocasião da chegada. Foi fornecido sal comum em cochos nos pastos como único suplemento. Em 22.8.74 os animais receberam o vermífugo Ripercol-L e foram vacinados contra carbúnculo sintomático. Os animais foram examinados em 10.10.74, 29.11.74 e 17.2.75, anotando-se o estado de nutrição, o aspecto dos pêlos, as alterações da cavidade bucal e da face. Para o exame da cavidade bucal e da face, os animais eram derrubados no curral e a sua boca mantida aberta por um abre-bocas, sob forma de anel metálico elíptico com duas alças laterais (segundo Hauptner, Solingen, Cat. n.º 03750, mas em tamanho menor). No exame clínico, nestas condições, só se consegue verificar devidamente as alterações presentes na porção medial da gengiva maxilar; as lesões da porção lateral somente podem ser averiguadas através de necropsia. Neste estudo, na parte clínica não foram levadas em consideração as alterações da gengiva mandibular, por ser o seu exame mais difícil e por ser aí menos frequente a ocorrência de lesões peridentárias da "cara inchada".

Após o último exame clínico, em 17.2.75, quatro dos animais foram sacrificados e necropsiados; foram selecionados animais que não tinham perdido dentes em consequência das lesões peridentárias, pois observamos que

¹ Aceito para publicação em 27 de junho de 1975.

² Veterinário da Seção de Anatomia Patológica, do antigo Instituto de Pesquisas Agropecuárias do Centro-Sul (IPEACS), EMBRAPA/RJ, Km 47, Rio de Janeiro, RJ, ZC-26, e bolsista do Conselho Nacional de Pesquisas (7114/68).

³ Eng.º Agrônomo do CONDEPE-Projeto II, Av. Marechal Rondon 502, Rondonópolis, Mato Grosso.

⁴ Veterinário do Centro de Pesquisa Agropecuária de Brasília, EMBRAPA, Palácio do Desenvolvimento, 8.º andar, Brasília, DF.

⁵ Nutricionista, Animal Science Department, 2103 McCarty Hall — IFAS, University of Florida, Gainesville, Florida 32611, U.S.A.

a queda dos dentes frouxos favorece a cicatrização da gengiva, mesmo em animais que ficam na região da ocorrência da "cara inchada". A gengiva foi examinada macroscopicamente e amostras de fígado foram coletadas para dosagens posteriores de microelementos.

RESULTADOS

Todos os quatro bovinos que foram sacrificados e necropsiados na Fazenda S.M. antes que os outros animais fossem transferidos para a Fazenda T., situada na região indene, apresentavam lesões típicas da "cara inchada", de extensão variável, ao nível dos dentes P_1 a

maxilar, lesões peridentárias bilaterais ao nível de P_2 e P_3 maxilares em cura adiantada, quase sem cheiro. — Exame clínico em 29.11.74, quatro meses após a transferência: estado de nutrição regular a bom, pêlos quase lisos, abaulamento bilateral moderado da região maxilar, gengiva marginal bilateralmente ao nível de P_2 e P_3 maxilares com retração cicatricial moderada, P_2 maxilar direito ligeiramente frouxo, sem cheiro. — Exame clínico em 17.2.75, seis meses e meio após a transferência: estado de nutrição regular a bom, pêlos quase lisos, abaulamento bilateral moderado da região maxilar, retração cicatricial bilateral acentuada da gengiva marginal ao nível de P_2 e P_3 maxilares. — Sacrificado. Achados na cavidade bucal: retração bilateral da gengiva maxilar ao nível dos dentes P_2 e P_3 , medialmente de grau regular; lateralmente a retração era acentuada, havendo exposição parcial das raízes desses dentes, especialmente no lado esquerdo, estando a raiz póstero-lateral no P_2 completamente descoberta (Fig. 6); após retirada de todo o material vegetal,



FIG. 1. Parte dos animais, afetados pela "cara inchada", transferidos de fazendas de ocorrência da doença à Fazenda T., município de Itiquira, MT, onde não ocorre "cara inchada", por ocasião do primeiro reexame em 10.10.74. A maioria dos animais apresenta mau estado de nutrição.

FIG. 2. Animais do lote de bovinos transferidos à Faz. T., por ocasião do último exame em 17.2.75, isto é, seis meses e duas semanas após a transferência. Os animais apresentam estado de nutrição regular a bom.

M_1 maxilares, sob forma de bolsas peridentárias de fundo untuoso e odor fétido, com afrouxamento e perda de dentes premolares; havia abaulamento bilateral da região maxilar em um caso. Em três casos havia lesões peridentárias também ao nível dos dentes P_2 e M_1 mandibulares.

Os resultados das observações clínicas, principalmente das da cavidade bucal, dos animais que sobreviveram até o fim do experimento, estão apresentados no Quadro 1. Comparando-se o aspecto dos animais no início e no final do experimento, verificou-se uma melhora nítida na aparência da pelagem e no estado de nutrição (Fig. 1 e 2).

As observações clínicas feitas durante os quatro exames e os achados anátomo-patológicos da cavidade bucal dos quatro bovinos sacrificados no final do experimento (Fig. 3 a 6), isto é, após o último exame clínico, feito seis meses e meio após a transferência para a região indene, estão relatados em seguida.

Bovino 3744 (brinco n.º 120), macho, 9 meses de idade, mestiço Nelore, procedente da Fazenda Pc., município de Rondonópolis. Exame clínico em 31.7.74, antes da transferência para a região indene: estado de nutrição regular a bom, pêlos ásperos, abaulamento bilateral acentuado da região maxilar, lesões peridentárias bilaterais acentuadas ao nível dos dentes premolares maxilares P_2 e P_3 , exalando cheiro fétido. — Exame clínico em 10.10.74, dois meses e uma semana após a transferência dos animais à região indene: estado de nutrição regular, pêlos ligeiramente ásperos, abaulamento bilateral moderado da região

presente nas áreas deprimidas, via-se que a sua superfície era lisa, revestida por epitélio e sem sinais de inflamação; em ambos os lados, P_2 estava um pouco inclinado no sentido medial, sendo o dente frouxo no lado direito; havia um espaço de aproximadamente 0,5 cm entre as mesas dentárias de P_2 e P_3 esquerdos; gengiva mandibular sem alterações.

Bovino 3745 (brinco n.º 103), macho, 12 meses de idade, mestiço Gir, procedente da Faz. S.M., mun. Rondonópolis. — Exame clínico em 31.7.74, antes da transferência dos animais à região indene: estado de nutrição regular, pêlos ligeiramente ásperos, abaulamento bilateral moderado da região maxilar, lesões peridentárias bilaterais moderadas no lado direito e acentuadas no lado esquerdo, com cheiro fétido, ao nível dos dentes premolares maxilares P_2 e P_3 . — Exame clínico em 10.10.74, dois meses e uma semana após a transferência dos animais à região indene: mau estado de nutrição, pêlos ligeiramente ásperos, abaulamento bilateral moderado da região maxilar, P_2 maxilar direito frouxo, lesões bilaterais ao nível de P_2 e P_3 em cura adiantada, quase sem cheiro. — Exame clínico em 29.11.74, quatro meses após a transferência: estado de nutrição regular, pêlos alisando, abaulamento discreto da região maxilar esquerda, gengiva bilateralmente ao nível de P_2 e P_3 maxilares com retração cicatricial acentuada. — Exame clínico em 17.2.75, seis meses e meio após a transferência: estado de nutrição regular, pêlos quase lisos, sem abaulamento da região maxilar, não foram notadas lesões na gengiva, exceto de retração gengival bilateral ao nível de P_2 e P_3 maxilares. — Sacrificado. Achados na cavidade bucal: retração bilateral da gengiva maxilar ao nível dos dentes P_2 e P_3 , medialmente de grau regular; lateralmente a retração era acentuada, havendo exposição de parte das raízes desses dentes; após retirada de todo o material vegetal presente nas áreas deprimidas, observou-se que a sua superfície era lisa, revestida por epitélio e sem sinais de inflamação; no lado esquerdo, dentro da depressão, havia um pequeno nódulo de tecido conjuntivo proliferado medialmente entre P_2 e P_3 ; em ambos os

QUADRO 1. Regressão das lesões peridentárias da "cara inchada" em bovinos transferidos para região indene em 3.8.74

Bovino (n.º brinco) n.º re- gistro geral	Sexo	Raça (mestiço)	Idade no início de experi- mento	Estado no 1.º exame clínico em 31.7.74			Estado no último exame clínico em 17.2.75						
				Estado de nutrição	Pêlos	Abaula- mento da região maxilar	Lesões peridentárias maxilares*	Estado de nutrição	Pêlos	Abaula- mento da região maxilar	Lesões peridentárias maxilares		
(103) ^b 3745	m	Gir	12 meses	Regular	Ligeiramen- te ásperos	Bilateral moderado	P2-3++	P2-3+++	Regular	Quase lisos	Sem	P2-3 retração gingival	P2-3 retração gingival
(105)	m	Nelore	9 meses	Regular	Ásperos	Esquerdo leve	Sem	P2-3+++	Bom	Quase lisos	Sem	Sem	P2-3(+)
(106)	m	Nelore	3 anos	Péssimo	Ásperos	Sem	Sem	Sem	Regular a bom	Quase lisos	Sem	Sem	Sem
(108)	m	Gir	3 anos	Péssimo	Ásperos	Direito discreto	P2-3+	P2-3+	Mau	Ásperos	Sem	P3 leve retração gingival	Sem
(110)	m	Nelore	10 meses	Regular	Ásperos	Esquerdo moderado	Sem	P2-3+++	Bom	Quase lisos	Sem	Sem	P2-3 leve retração
(112)	f	Nelore	8 meses	Regular	Ásperos	Direito moderado	P2-3+++	Sem	Bom	Quase lisos	Direito	P3 retração gingival moderada	Sem
(113)	f	Gir	15 meses	Regular	Ásperos	Esquerdo discreto	Sem	P2-3+++ P3 frouxo	Bom	Quase lisos	Sem	Sem	P3 falta
(116) 3746	m	Gir	8 meses	Regular	Ásperos	Bilateral moderado	P2-3+++	P2-3+++	Bom	Quase lisos	Sem	P2-3 afasta- dos, retração gingival	P2-3 retração gingival
(120) 3744	m	Nelore	9 meses	Regular a bom	Ásperos	Bilateral acentuado	P2-3+++	P2-3+++	Regular a bom	Quase lisos	Bilateral moderado	P2-3 retração gingival acentuada	P2-3 retração gingival acentuada
(122)	m	Gir	10 meses	Regular	Ligeiramen- te ásperos	Bilateral moderado	P2-3+++ P3 frouxo	P2-3+++ P3 frouxo	Bom	Quase lisos	Bilateral moderado	P1-3 faltam	P2-3 retração gingival
(123)	m	Gir	12 meses	Regular a bom	Ligeiramen- te ásperos	Direito discreto	P2-3+++	P2-3+++	Bom	Lisos	Sem	P3-2 retração moderada	P2-3 retração discreta
(125)	f	Gir	18 meses	Mau	Ásperos	Sem	P2-3+++	P2-3+++	Regular a bom	Lisos	Sem	P2-3 retração moderada	P2-3 retração discreta
(126)	m	Nelore	15 meses	Mau	Ásperos	Bilateral discreto	P2-3+++	P2-3+++	Mau a regular	Ásperos	Direito discreto	P2F3 faltam	Sem
(127)	f	Nelore	10 anos	Mau	Ásperos	Sem	P2-M1+	M1 falta	Bom a muito bom	Quase lisos	Sem	P3-M1 faltam	P3-M1 faltam
(128)	m	Gir	16 meses	Regular	Ásperos	Esquerdo moderado	P2-3+++ em reparação	P2-3+++	Bom	Quase lisos	Esquerdo leve	Sem	P3 retração acentuada
(129)	m	Nelore	15 meses	Regular	Ásperos	Direito leve	P2-M1+++ em reparação	P1P2 faltam P3 frouxo	Regular a bom	Quase lisos	Sem	Sem	P1P2P3 faltam
(130) 3747	m	Gir	9 meses	Regular	Ásperos	Direito acentuado, esquerdo moderado	P2-3+++ em reparação	P2-3+++	Bom	Quase lisos	Direito moderado, leve esquerdo leve	P2-3 retração leve	P2-3 retração leve
(132)	m	Nelore	12 meses	Regular a bom	Ligeiramen- te ásperos	Esquerdo moderado	Sem	P2-3+++	Bom	Quase lisos	Esquerdo leve	Sem	P3 retração leve

* +++ Lesão acentuada, ++ lesão moderada, + lesão leve.
 b Para fins de identificação no registro geral de pesquisa os bovinos necropsiados tomaram os n.ºs 3744 (brinco de orelha n.º 120), 3745 (brinco 103), 3746 (brinco 116) e 3747 (brinco 130).

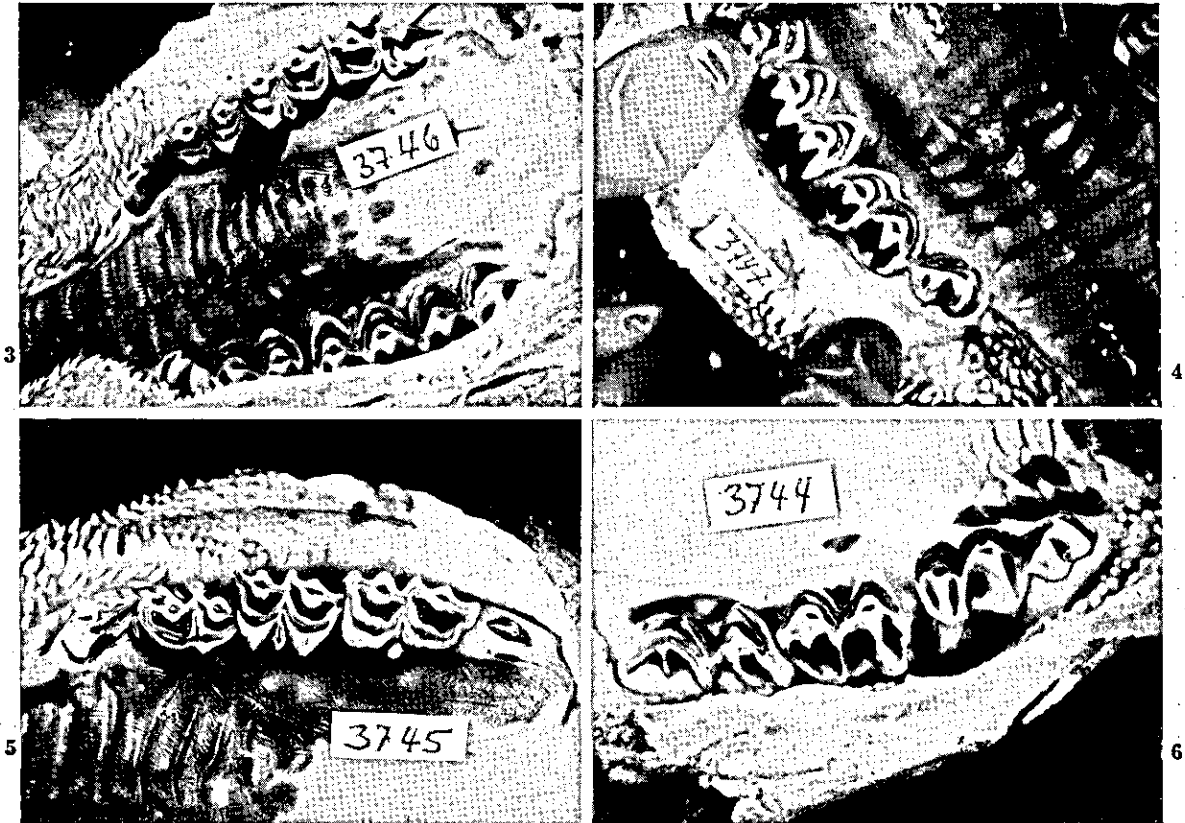


FIG. 3. Retração bilateral acentuada da gengiva maxilar entre os dentes P_2 e P_3 , bem visível no lado esquerdo. Há afastamento entre esses dentes. (Bov. 3746, seis meses e meio após a transferência)

FIG. 4. Retração bilateral da gengiva maxilar entre os dentes P_2 e P_3 ; lateralmente a retração é acentuada, havendo exposição de parte das raízes desses dentes. A superfície da depressão interdentária é lisa e revestida por epitélio e não há sinais de inflamação. Existe um espaço de aprox. 0,2 cm entre as mesas dentárias de P_2 e P_3 esquerdos. (Bov. 3747, seis meses e meio após a transferência)

FIG. 5. No maxilar esquerdo observa-se retração da gengiva entre os dentes P_2 e P_3 ; dentro da depressão há um pequeno nódulo de tecido conjuntivo proliferado. O dente P_1 está inclinado um pouco no sentido medial. (Bov. 3745, seis meses e meio após a transferência)

FIG. 6. No maxilar esquerdo há lateralmente exposição de raízes dos dentes P_2 e P_3 , estando a raiz pósterio-lateral completamente descoberta. A superfície da depressão entre esses dentes é lisa e revestida por epitélio e sem sinais de inflamação. Há afastamento entre P_2 e P_3 , estando o primeiro um pouco inclinado no sentido medial. (Bov. 3744, seis meses e meio após a transferência)

lados, especialmente no lado esquerdo, P_2 estava um pouco inclinado no sentido medial, estando o dente do lado direito frouxo (Fig. 5); gengiva mandibular sem alterações.

Bovino 3746 (brinco n.º 116), macho, 8 meses de idade, mestiço Gir, procedente da Faz. N.E., mun. Rondonópolis. Exame clínico em 31.7.74, antes da transferência dos animais à região indene: estado de nutrição regular, pêlos ásperos, abaulamento bilateral moderado da região maxilar, lesões peridentárias bilaterais acentuadas, com odor fétido, ao nível de P_2 e P_3 maxilares. — Exame clínico em 10.10.74, dois meses e uma semana após a transferência dos animais à região indene: estado de nutrição regular, pêlos ásperos, abaulamento bilateral leve da região maxilar, lesões peridentárias bilaterais ao nível de P_2 e P_3 em cura adiantada, quase sem cheiro. — Exame clínico em 29.11.74, quatro meses após a transferência: estado de nutrição regular a bom, pêlos alisando, ausência de abaulamento da região maxilar, gengiva marginal bilateralmente ao nível de P_2 e P_3 maxilares com retração cicatricial acentuada, ainda havendo algum cheiro fétido no lado direito. — Exame clínico em 17.2.75, seis meses e meio após a transferência: estado de nutrição bom, pêlos quase lisos, gengiva marginal ao nível de P_2 e P_3 maxilares, com retração, principalmente no lado esquerdo. — Sacrificado. Achados na cavidade bucal: retração bilateral

da gengiva maxilar entre os dentes P_2 e P_3 , medialmente e lateralmente de grau acentuado, com exposição parcial das raízes das faces vizinhas de P_2 e P_3 ; após retirada de todo o material vegetal presente nas áreas deprimidas, verificou-se que a sua superfície era lisa, revestida por epitélio e sem sinais de inflamação; havia um espaço de aproximadamente 0,2 cm entre as mesas dentárias de P_2 e P_3 direitos (Fig. 3); gengiva mandibular sem alterações.

Bovino 3747 (brinco n.º 130), macho, 9 meses de idade, mestiço Gir, procedente da Faz. P.C., mun. Rondonópolis. Exame clínico em 31.7.74, antes da transferência dos animais à região indene: estado de nutrição regular, pêlos ásperos, abaulamento bilateral acentuado da região maxilar direito e moderado da região maxilar esquerda, lesões peridentárias bilaterais moderadas, com cheiro fétido, ao nível de P_2 e P_3 maxilares; no lado direito a bolsa peridentária estava com sinais de reparação. — Exame clínico em 10.10.74, dois meses e uma semana após a transferência dos animais à região indene: estado de nutrição regular, pêlos ligeiramente ásperos, abaulamento bilateral moderado sob forma de "carogo"; não foram notadas lesões na gengiva marginal, exceto retração gengival ao nível de P_2 e P_3 maxilares, sem cheiro. — Exame clínico em 29.11.74, quatro meses após a transferência: estado de nutrição regular a bom, pêlos quase

lisos, abaulamento bilateral moderado da região maxilar direita e leve da região maxilar esquerda sob forma de "caroço", gengiva marginal bilateralmente ao nível de P₂ e P₃ maxilares com retração leve. — Exame clínico em 17.2.75, seis meses e meio após a transferência; estado de nutrição bom, pelos quase lisos, abaulamento bilateral moderado da região maxilar direita e leve da região maxilar esquerda, retração bilateral leve da gengiva marginal ao nível de P₂ e P₃. — Sacrificado. Achados na cavidade bucal: retração bilateral da gengiva entre os dentes P₂ e P₃, medialmente de grau leve; lateralmente a retração era acentuada, havendo exposição de parte das raízes desses dentes. Após retirada de todo o material vegetal presente nas áreas deprimidas, viu-se que a sua superfície era lisa, revestida por epitélio e sem sinais de inflamação; havia um espaço de aproximadamente 0,2 cm entre as mesas dentárias de P₂ e P₃ de ambos os lados (Fig. 4); na mandíbula verificou-se a retração bilateral moderada da gengiva entre P₂ e P₃, sem sinais de inflamação.

DISCUSSÃO E CONCLUSÕES

A transferência dos animais resultou numa melhora do estado de nutrição dos sobreviventes após 6 meses e meio de pastoreio na fazenda indene de "cara inchada" (Fig. 1 e 2). Chamou atenção a nítida tendência de reação reparativa do tecido conjuntivo peri e paradentário, já após 8 semanas de permanência dos animais na região de campo e cerrado, e houve, de certo modo, cura das lesões da "cara inchada" em todos os animais sobreviventes; houve cicatrização das bolsas peridentárias e retração da gengiva marginal nestes locais, desaparecendo paulatinamente o odor fétido que caracterizava o processo inflamatório purulento ativo (Fig. 3 a 6). Isto mostra que, pela eliminação — através da simples trans-

ferência dos animais — do fator ou dos fatores existentes na região original, responsáveis pela ocorrência da doença, o tecido conjuntivo peri e paradentário parece ter recuperado a sua capacidade de regeneração e reparação, prejudicada sob as condições que conduziram à doença. Essa observação confirma a conclusão a que se chegou em trabalho anterior, isto é, que se trata de doença de origem alimentar (Döbereiner *et al.* 1974).

AGRADECIMENTOS

Agradecemos a todos os criadores no vale do Jurigue, município de Rondonópolis, que colocaram os animais de estudo à nossa disposição; aos Drs. Afonso Nogueira Simões Corrêa e Thompson Bezerra Carneiro, CONDEPE em Campo Grande, Mato Grosso, e aos Drs. Luiz Carlos Corrêa Costa e Gervásio Benedito Paes de Barros, Campanha contra a Febre Aftosa, Rondonópolis, pelo apoio dado à instalação do experimento; e ao Sr. Abílio Cesar Maia, Fazenda Triunfo, município de Itiquira, Mato Grosso, pela colaboração prestada através da manutenção dos animais na sua propriedade.

REFERÊNCIAS

- Döbereiner, J., Inada, T. & Tokarnia, C.H. 1974. "Cara inchada", doença peridentária em bovinos. *Pesq. agropec. bras.*, Sér. Vet., 9:63-85.
- Tokarnia, C.H., Guimarães, J.A., Canella, C.F.C. & Döbereiner, J. 1971. Deficiências de cobre e cobalto em bovinos e ovinos em algumas regiões do Brasil. *Pesq. agropec. bras.*, Sér. Vet., 6:61-77.

ABSTRACT.- Döbereiner, J.; Chaves, J.A.; Rosa, I.V.; Houser, R.H. [*The effect of transference of cattle with periodontal disease (cara inchada) to pastures in a healthy region*]. Efeito da transferência de bovinos com "cara inchada" (doença peridentária) para pastos de região indene. *Pesquisa Agropecuária Brasileira, Série Veterinária* (1975) 10, 99-103 [Pt, en] EMBRAPA/RJ, Km 47, Rio de Janeiro, RJ, ZC-26, Brazil.

A group of 34 mostly young cattle, affected by the periodontal disease called "cara inchada" (Swollen face) and in bad condition, was transferred from a region where the disease occurs to a farm situated in a healthy region. Half of the cattle survived in spite of their ill health and the adverse conditions of a prolonged draught. Clinical examinations of the buccal cavity of these animals revealed a regression of the periodontal lesions after only 2 months and, in a certain way, a cure of the lesions after 4 to 6 months. Most of the animals improved their condition considerably and their haircoat became less rough. At the beginning and the end of the experiment, four animals were sacrificed for close macroscopic examination and comparison of the periodontal changes and to collect liver samples for future chemical analyses.

The clinical and anatomo-pathological findings in this experiment strengthen the hypothesis that the etiology of "cara inchada" is related to one or more alimentary factors present in the regions where the disease occurs.