

# CARCINOMA DO CHIFRE EM ZEBUÍNO IMPORTADO<sup>1</sup>

ANA MARGARIDA LANGENEGGER DE REZENDE<sup>2</sup> e PAULO DE TARSO NEVES<sup>3</sup>

**SINOPSE.**- O carcinoma do chifre ou do processo cornual, doença freqüente entre os zebuínos indianos e que acarreta consideráveis prejuízos à pecuária da Índia, foi assinalado na região de Barretos, Estado de São Paulo, em bovino da raça Guzerá, importado daquele país há cerca de sete anos. Segundo informações obtidas na região, esse carcinoma ocorre somente em bovinos das raças Gir e Guzerá, importados.

O animal mostrava amolecimento da base e desvio do chifre esquerdo, destruição do processo cornual e de ossos cranianos adjacentes. Após o tratamento cirúrgico houve recidiva. O estudo histopatológico revelou tratar-se de carcinoma epidermóide ceratinizante.

*Palavras chaves adicionais para índice:* Neoplasias.

## INTRODUÇÃO

O carcinoma do chifre (inglês horn cancer) ou carcinoma do processo cornual (inglês horn core cancer) é uma neoplasia descrita em bovinos da Índia e Sumatra, carcinoma epidermóide bem diferenciado que invade a parte óssea do chifre e o seio frontal (Cotchin 1956, Jubb & Kennedy 1970, Moulton 1961). Origina-se possivelmente da epiderme ou da mucosa do seio frontal no processo cornual (Cotchin 1972, Hewlett 1905).

O tumor aparece, em geral unilateralmente, na base de um dos chifres; casos bilaterais não são freqüentes (Kulkarni 1953). Naik *et al.* (1969) diagnosticaram o carcinoma do chifre em zebuínos das raças Khillari, Malvi, Kankrej, Gir, Nimari, Dangi e bovinos de raça indefinida, sendo as raças puras mais afetadas que as mestiças. Lall (1953) descreveu a doença em zebuínos da raça Haryana e também em búfalos Murrah. Balekundri (1935) encontrou a neoplasia em zebuínos da raça Amrit Mahal. Kulkarni (1953) e Naik e Balakrishnan (1963) consideram a raça Kankrej como a mais susceptível.

A ocorrência do carcinoma do chifre, na Índia, é relativamente freqüente. No Estado de Old Baroda, com 1.366.350 bovinos, Kulkarni (1953) verificou que foram registrados, em um ano, 1.414 casos suspeitos em 34 clínicas da região e Lall (1953) constatou que, no período de 1947 a 1952, foram levados 6.286 casos aos hospitais de Meerut Circle. Ambos os autores, porém, não se referem à confirmação histopatológica da casuística apresentada. Nair e Sastry (1954), fazendo um levantamento de neoplasias no Estado de Madras, receberam para estudo histopatológico material de biopsias e/ou de autópsias de 2.003 animais (1.943 bovinos e 60 búfalos) e encontraram 465 casos de carcinoma do chifre, sendo um em búfalo, 65 em vacas e 399 em machos castrados. Naik e Balakrishnan (1963) fizeram um levantamento em Bandra, de março de 1954 a fevereiro de 1956, num dos maiores matadouros da

Índia, onde se abatem cerca de 5.000 bovinos por mês. Encontraram 2.048 casos de carcinoma do chifre, comprovados histologicamente, em um total de 122.800 bovinos de diversas raças. Naik *et al.* (1969), examinando clinicamente bovinos de um matadouro de Bombay, durante um ano, separaram de um total de 48.810 animais 459 casos de carcinoma do chifre. Todos os bovinos suspeitos foram cuidadosamente necropsiados e o exame histopatológico mostrou tratar-se, em todos os casos, de carcinoma epidermóide típico.

Os machos castrados são considerados os mais freqüentemente afetados pelo carcinoma do chifre. Kulkarni (1953) observou que dos 1.414 casos tabulados, cerca de 95% ocorreram em machos castrados e cerca de 5% em vacas. Lall (1953) constatou que 93% dos 6.286 casos incidiram em machos castrados e os restantes 7% se distribuíram entre vacas e búfalos machos e fêmeas, não encontrando nenhum caso em touro. O mesmo autor pôde determinar a idade de 6.181 animais e concluiu que 82% dos bovinos afetados estavam na faixa de 5 a 10 anos; aproximadamente 18% tinham mais de 10 anos e apenas 0,05% menos de 5 anos de idade. Naik *et al.* (1969) verificaram que a idade entre 8 e 10 anos é a de maior susceptibilidade.

Vários fatores predisponentes são mencionados, destacando-se entre estes: infestações parasitárias, traumatismos, quer por trabalho, quer por obstáculos como paredes e troncos, brigas com outros animais, irritação crônica por cordas. Outro fator importante é a prática da "apara" (inglês trimming), muito usada em algumas regiões indianas, que consiste na remoção parcial da camada externa córnea do chifre com a finalidade de melhorar sua forma. A "apara" é feita geralmente com um ano de idade e, freqüentemente, repetida até três vezes num intervalo de 12 meses (Balekundri 1935, Kulkarni 1947, 1953, Lall 1953, Naik *et al.* 1969). Lall (1953), considerando a elevada incidência em animais castrados e a baixa incidência em vacas e nula em touros, sugere a possibilidade de fatores hormonais estarem envolvidos na etiologia do carcinoma do chifre. Kulkarni (1953) diz que freqüentemente se associa a deficiência de sais de cálcio e vitaminas com esta neoplasia, porém, as análises por ele efetuadas não confirmaram esta hipótese. Pachauri e Pathak (1969), baseados em curas obtidas pelo uso de vacinas autógenas, alertam para que não seja excluída da etiologia a possibilidade vírica.

<sup>1</sup> Aceito para publicação em 20 de agosto de 1974.

<sup>2</sup> Veterinário da Seção de Anatomia Patológica do Instituto de Pesquisas Agropecuárias do Centro-Sul (IPEACS), EMBRAPA/RJ, Km 47, Rio de Janeiro, GB, ZC-26, e Professor Assistente da Faculdade de Veterinária da Universidade Federal Fluminense.

<sup>3</sup> Veterinário da Lansa S.A., Barretos, São Paulo.

Os sintomas geralmente se iniciam com sacudidelas da cabeça, tendência de coçar a base do chifre com o membro posterior e de esfregá-la contra obstáculos. Pode-se notar um amolecimento progressivo da base do chifre e a conseqüente modificação da posição do mesmo. Lacrimejamento e corrimento nasal seroso, mucoso ou sanguinolento do mesmo lado da lesão acompanham freqüentemente o processo. A região afetada é quente e dolorosa, tornando-se cada vez mais polposa e amolecida, às vezes com úlceras. A região temporal e parotidiana mostram-se geralmente edematosas. À medida que o processo progride, o animal abaixa e inclina a cabeça para o lado lesado, perde o apetite, enfraquece, enquanto o chifre pende cada vez mais até desprender-se totalmente, expondo o processo cornual com crescimento amarelado e aspecto de couve-flor; material fétido escorre da ferida. Em casos mais graves poderão ser observados sinais neurológicos como "tonteiras", andar em círculo, e o animal apoiado contra a parede do estábulo com a cabeça baixa. Em certos casos há ainda opacidade da córnea e oftalmia. Considera-se a evolução do processo de quatro a seis meses. (Kulkarni 1947, 1953, Naik *et al.* 1969, Patra 1959).

Kulkarni (1953) estudou com detalhes o aspecto macroscópico interno do chifre em diferentes estádios de evolução na neoplasia:

Ao cortar o chifre pela base, no início da afecção, é encontrada severa congestão dos tecidos moles, porém, se seccionado ao meio, em sentido longitudinal, tecido córneo degenerado, sob forma de massas de consistência semelhante a queijo, é encontrado no centro do processo cornual. Na metade inferior é visto um fluido leitoso, gelatinoso, com numerosos corpos globulares pequenos, de cor esbranquiçada e amarelada, presos por seu colo à mucosa das lâminas ósseas do chifre. À medida que o processo evolui, é notado um crescimento neoplásico firmemente aderido às lâminas ósseas internas do processo cornual. Acima deste crescimento, em direção à porção central do chifre, são vistas formações nodulares, os chamados corpos linfóides, às vezes sob forma de cistos, de coloração amarelo-esbranquiçada, em diferentes tamanhos, muitas vezes soltas. Encontra-se tecido córneo necrótico, macio, com aspecto de poeira no centro e na porção sensitiva do chifre. Em casos mais adiantados há crescimento em forma de couve-flor fracamente preso às lâminas ósseas. A proliferação de tecido é abundante. Os "corpos linfóides" aparecem sob forma de vesículas, maiores em tamanho e número do que os corpos globulares no estádio anterior, geralmente soltos. A faixa coronária pode ser encontrada fortemente lesada. Áreas extensas de tecido necrótico são encontradas no centro e na porção sensitiva do chifre. Em casos muito adiantados as lâminas ósseas se encontram degeneradas e desintegradas. Há bloqueio das passagens naturais e inflamação das regiões vizinhas. O processo cornual fica totalmente transformado pelo crescimento canceroso, aumentando em tamanho e extensão gradualmente. Invade os seios dos ossos da cabeça, podendo atingir a cavidade craniana e dar metástases em órgãos como o fígado e pulmão.

Alguns casos de metástases nos linfonodos da região parotidiana, do mesmo lado do chifre lesado, foram encontrados por Naik *et al.* (1969) e Pachauri e Pathak (1970).

Histologicamente o carcinoma do chifre revela as características de carcinoma epidermóide típico, com pérolas córneas, às vezes ulcerado (Kulkarni 1947, 1953, Lall 1953, Naik *et al.* 1969, Patra 1959, Pachauri e Pathak 1970).

Considerou-se de interesse a publicação da ocorrência do carcinoma, ainda não diagnosticado em nosso meio, para chamar a atenção sobre aspectos anatômico-clínicos da neoplasia que pode ser encontrada em gado importado da Índia, onde a afecção é relativamente freqüente e representa problema econômico (Naik *et al.* 1969).

#### MATERIAL E MÉTODOS

O material proveio de tumoração na base do chifre de vaca Guzerá de aproximadamente 15 anos de idade, im-

portada da Índia há cerca de sete anos para o Município de Barretos, São Paulo. O animal foi observado clinicamente e submetido à intervenção cirúrgica. Foram coletados dados sobre a ocorrência da afecção na região.

O material para estudo histopatológico foi colhido da recidiva da lesão, em março de 1970, seis meses após a intervenção cirúrgica, quando o animal morreu, vítima da doença. Foi fixado em formol a 10%, registrado na Seção de Anatomia Patológica do Instituto de Pesquisas Agropecuárias do Centro-Sul (IPEACS) sob o n.º 19574, incluído em parafina e os cortes corados pela hematoxilina e eosina.

#### RESULTADOS

Segundo informações obtidas na região de Barretos, São Paulo, o carcinoma do chifre tem sido visto em vários animais importados da Índia, zebuínos das raças Gir e Guzerá.

A vaca Guzerá, objeto deste estudo, encontrava-se em regular estado de nutrição e apresentava, clinicamente, amolecimento da base e desvio do chifre esquerdo. Submetida à intervenção cirúrgica e extirpado o chifre, notou-se destruição do processo cornual. O osso frontal mostrava ainda sinais de destruição na região junto à base do chifre. O tratamento cirúrgico não deu resultado; houve recidiva e o animal morreu seis meses após o início do tratamento.

O estudo histopatológico do material demonstra tratar-se de carcinoma epidermóide ceratinizante, formando cordões de dimensões variáveis, dentro de estroma conjuntivo fibroso colágeno geralmente denso, ora escasso, ora abundante; em algumas áreas este tecido conjuntivo se apresenta ligeiramente frouxo (Fig. 1 e 2). Em outros pontos nota-se uma faixa de tecido conjuntivo fibroso separando a neoplasia da mucosa do seio frontal, que se apresenta, em parte, poliposa; há áreas em que apareceram projeções deste epitélio de permeio com cordões de células epidermóides neoplásicas com relativamente pouca ceratinização. Em zonas bem afastadas da mucosa há predominância de substância córnea, sob forma de "cebolas" e necrose. Há pontos onde se podem notar lâminas ósseas, às vezes envolvidas por células neoplásicas e substância córnea. (Fig. 3 e 4).

#### DISCUSSÃO

O caso apresentado é perfeitamente comparável, clínica e anatomopatologicamente, às descrições de Kulkarni (1953), como sendo um caso adiantado de carcinoma do chifre com destruição do osso frontal; o processo cornual e a região junto à base do chifre. A recidiva após o tratamento cirúrgico sugere o caráter neoplásico da afecção, comprovado pelo estudo histopatológico, que revelou tratar-se de carcinoma epidermóide ceratinizante, de acordo, portanto, com a literatura indiana.

A incidência do carcinoma do chifre na Índia, segundo a literatura, é considerável. Naik *et al.* (1969) fazem uma estimativa de que a neoplasia ocorre em 0,94% dos zebuínos indianos machos.

O Kankrej, que corresponde ao nosso Guzerá (Santiago 1960), é a raça mais susceptível ao carcinoma do chifre, na opinião de Kulkarni (1953) e de Naik e Balakrishnan (1963). A raça Gir também figura entre as raças zebuínas sujeitas a esta neoplasia. Em nosso meio, um inquérito na região de Barretos atribui a afec-

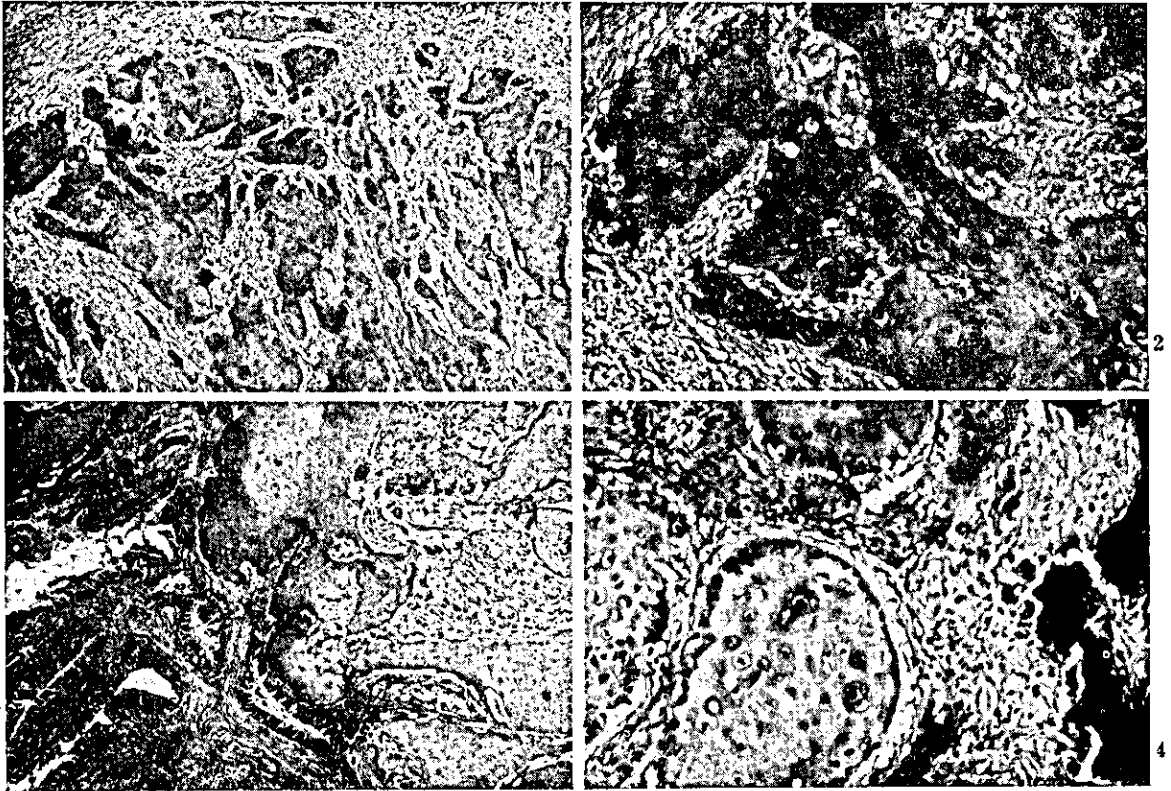


FIG. 1. Cordões neoplásicos de dimensões variadas dentro de estroma conjuntivo mais ou menos abundante, da recidiva do carcinoma epidermóide ceratinizante da base do chifre do bovino Guzerá importado. H.-E. Obj. 4.

FIG. 2. Cordões do carcinoma epidermóide da Fig. 1, em maior aumento. H.-E. Obj. 10.

FIG. 3. Mucosa do seio frontal com projeções políposas, invadida pelo carcinoma epidermóide com formação de ceratina abundante. H.-E. Obj. 4.

FIG. 4. O carcinoma epidermóide, invadindo o osso em destruição, evidenciado pela presença de osteoclastos e proliferação de tecido conjuntivo fibroso. H.-E. Obj. 10.

ção a animais das raças Guzerá e Gir importados. Até o presente não se tem notícia do carcinoma do chifre em bovinos nascidos no Brasil.

A etiologia, embora discutida por vários autores (Balekundri 1935, Kulkarni 1947, 1953, Lall 1953, Naik *et al.* 1969, Pachauri & Pathak 1969), não está ainda estabelecida.

Tomando em conta estes aspectos e com base na presente observação, conclui-se que o carcinoma do chifre representa um aspecto sanitário que deve ser considerado na importação de gado zebuino.

#### REFERÊNCIAS

- Balekundri, G.S. 1935. A brief note on epithelial tumours occurring at the base of horns of Amrit Mahal bullocks. *Indian vet. J.* 11(4):279-280.
- Cotchin, E. 1956. Neoplasms of the domesticated mammals. Review Series n.º 4, Commonw. Bur. Anim. Hlth, Commonwealth Agricultural Bureaux, Farnham Royal, Bucks, England, p. 3.
- Cotchin, E. 1972. Comparative oncology. Neoplasms of domesticated animals of interest to medical and veterinary pathologists. *Pesq. agropec. bras., Sér. Vet.*, 7(Supl.):1-16.
- Hewlett, K. 1905. Cancer of the horn-core of cattle. *J. comp. Path.* 18:161-163.
- Jubb, K.V.F. & Kennedy, P.C. 1970. Pathology of domestic animals. Vol. 2. 2nd ed. Academic Press, New York, p. 645.
- Kulkarni, H.V. 1947. Carcinoma of the horn in bovines. *Indian vet. J.* 23(5):370-373.
- Kulkarni, H.V. 1953. Carcinoma of the horn in bovines of the Old. Baroda State. *Indian vet. J.* 29(5):415-421.
- Lall, H.K. 1953. Incidence of horn cancer in Meerut Circle, Uttar Pradesh. *Indian vet. J.* 30(2):205-209.
- Moulton, J.E. 1961. Tumors in domestic animals. Univ. California Press, Berkeley, p. 44.
- Naik, S.N. & Balakrishnan, V. 1963. Horn cancer in bovines of Western India. *Indian vet. J.* 40:216-221.
- Naik, S.N., Balakrishnan, C.R. & Randelia, H.P. 1969. Epidemiology of horn cancer in Indian Zebu cattle: breed incidence. *Brit. vet. J.* 125:222-233.
- Nair, K.P.C. & Sastry, G.A. 1954. A survey of animal neoplasms in the Madras State. I. Bovine. *Indian vet. J.* 30:325-333.
- Fachauri, S.P. & Pathak, R.C. 1969. Bovine horn cancer: therapeutic experiments with autogenous vaccine. *Am. J. vet. Res.* 30:475-477.
- Fachauri, S.P. & Pathak, R.C. 1970. Studies on the nature of bovine horn cancer. A preliminary report. *Gujvet. Anand.* 4: 72-74.
- Fatra, B.N. 1959. Observations on horn cancer in cattle. *Vet. Rec.* 71 (40):844-846.
- Santiago, A.A. 1960. A epopéia do zebu. A seleção das raças Gir, Guzerá, Nelore, Indubrasil e Sindi. Dep. Prod. Animal, Secret. Agricultura, São Paulo, p. 268.

ABSTRACT.- Rezende, A.M.L.de; Neves, P.de T. [*Horn core cancer in a Zebu cow, imported to Brazil*]. Carcinoma do chifre em zebuino importado. *Pesquisa Agropecuária Brasileira, Série Veterinária* (1975) 10, 41-44 [Pt, en] EMBRAPA/RJ, Km 47, Rio de Janeiro, RJ, ZC-26, Brazil.

Horn cancer or horn core cancer was diagnosed in a 15 year old Guzera cow, which was imported to Brazil from India 7 years ago. This is a common disease of Zebu cattle in India, where its occurrence causes considerable losses in cattle. The case in question occurred near Barretos, in the state of São Paulo. Horn cancer is known so far to occur only in imported Gir and Guzera cattle. Softening and deviation of the left horn, and destruction of the horn core and adjacent cranial bones was observed. After surgical treatment recurrence of the neoplasm was observed. Histopathological examination of tissue sections revealed a squamous keratinizing cell carcinoma.

*Additional index words:* Neoplasms.