

INTOXICAÇÃO DE BOVINOS E OVINOS EM PASTOS DE *Brachiaria decumbens* CONTAMINADOS POR *Pithomyces chartarum*¹

JÜRGEN DÖBEREINER², CARLOS HUBINGER TOKARNIA³, MARIA DO CARMO DA C. MONTEIRO⁴, LUIZ CELSO HYGINO DA CRUZ⁵, ELUSIO GUERREIRO DE CARVALHO⁶ e ARMANDO T. PRIMO⁷

SINOPSE.— São relatados históricos e observações clínicas de surtos de intoxicação com sintomas de fotossensibilidade que ocorreram em bovinos e ovinos mantidos em pastos de *Brachiaria decumbens* Stapf. no Estado de Mato Grosso. A necropsia cinco bovinos e dois ovinos afetados pela doença revelaram, além das lesões cutâneas de fotossensibilização, icterícia hepática em alguns deles. As principais alterações histopatológicas foram vacuolização e leve necrobiose de células hepáticas, bilestase, pericolangite com proliferação de dutos biliares e fibrose incipiente.

Em amostras de *B. decumbens*, de todas as fazendas em que ocorreram surtos, foram encontrados conídios com as características do fungo saprófito *Pithomyces chartarum* (Berk. & Curt.) M.B. Ellis.

Os históricos e os quadros anátomo-clínicos da doença corroboram o diagnóstico de intoxicação por *P. chartarum*.

Termos de indexação: Intoxicação, fotossensibilização, bovinos, ovinos, *Pithomyces chartarum*, *Brachiaria decumbens*.

INTRODUÇÃO

Recentemente têm sido constatados diversos surtos de intoxicação, com sintomas de fotossensibilidade e casos de morte, em bovinos e ovinos mantidos em pastos de *Brachiaria decumbens* Stapf. na região Centro-Oeste do Brasil. Sendo *B. decumbens* uma gramínea de larga distribuição naquela região, o assunto merece toda a atenção.

O primeiro registro sobre a ocorrência de fotossensibilização em bovinos mantidos em pastagem de *B. decumbens* na América do Sul foi feito na Venezuela (CIAT 1975). Nesse país ocorreu intoxicação com morte de 12 garrotes nos primeiros dias de pastoreio de *B. decumbens* durante época chuvosa. Relatou-se inchaço da pele das orelhas e da base dos chifres que, em seguida, se estendeu para outras partes do corpo. Os animais afetados tinham sido recentemente desmamados e eram os mais jovens do lote; eles morreram dentro de 24 horas após o aparecimento dos primeiros sintomas. O problema teria desaparecido com pastoreio intensivo por grande número de novilhos.

No Brasil, Hutton (1975) fez observações sobre casos de fotossensibilização que ocorreram em gado Nelore em pastos formados de *B. decumbens* (sementes de origem australiana), durante a estação de seca de 1975, em duas fazendas da região de Rio Verde, Goiás; o surto acometeu principalmente bezerros antes e depois da desmama, algumas vacas sob forma branda e severamente uma única vaca de pele despigmentada. As poucas vacas que adoeeceram tinham os seus bezerros afetados. Os sintomas consistiram em irritação acentuada de áreas sensíveis da pele, isto é, nos flancos, na região posterior dos quartos e atrás das orelhas, o que levou os animais a esfregar-se, resultando no aparecimento de feridas e crostas na pele; os animais procuravam a sombra. As orelhas de alguns animais afetados ficaram deformadas, dobradas em direção à face. Dois bezerros desmamados teriam morrido. Com a mudança para outro tipo de pasto os animais começaram a recuperar-se. Hutton (lit. cit.) menciona o fato de que na Austrália houve pequeno surto de fotossensibilização em alguns bezerros desmamados mantidos em pastagem de *B. decumbens* em experimento de pastoreio na península de Cape York, em Queensland. O cultivar de *B. decumbens* utilizado em Queensland teria sido o mesmo introduzido em várias partes do Brasil, inclusive na Fazenda S.T.A. em Goiás, uma das duas fazendas onde ocorreram os casos de fotossensibilização acima relacionados.

Em outro relatório sobre o assunto (Anônimo 1975) encontram-se dados adicionais sobre o mesmo surto de intoxicação aguda com sintomas de fotossensibilidade em bovinos ocorrido na Fazenda S.T.A. De acordo com este relatório adoeeceram, dentro de 4 semanas, 70 bezerros desmamados do total de 672, morrendo três animais, até 27 de julho de 1975. Os sintomas observados foram diarreia, prurido intenso em várias regiões do corpo, aparecimento de lesões na pele e emagrecimento. Nas outras faixas de idade o estado do gado era excelente. São relatados os achados de necropsia em bovinos afetados pela doença, no caso animais Nelore com 10 a 12 meses de idade, nos quais se destacaram lesões

¹ Aceito para publicação em 3 de dezembro de 1976.

Parte do trabalho apresentado no XV Congresso Brasileiro de Medicina Veterinária, Rio de Janeiro, 25 a 30 de outubro de 1976, sob o título "Fotossensibilização em bovinos em pastos de *Brachiaria decumbens* em Mato Grosso".

² Veterinário e Pesquisador em Patologia Animal, EMBRAPA/RJ, Km 47, Rio de Janeiro, RJ, ZC-26.

³ Docente do Departamento de Patologia da Universidade Federal Fluminense, Veterinário do GEPA, RJ, Min. Agricultura, e bolsista do CNPq (1111.5010/76).

⁴ Eng.º Agrônomo e Docente da Disciplina de Botânica, Universidade Federal Rural do Rio de Janeiro (UFRRJ), Km 47, Rio de Janeiro, RJ, ZC-26.

⁵ Veterinário e Docente da Disciplina de Micologia do Instituto de Biologia da UFRRJ.

⁶ Veterinário da EMATER-MT, Campo Grande, Mato Grosso. Endereço: Rua 59, casa 222, Nova Campo Grande, MT.

⁷ Eng.º Agrônomo e Pesquisador do Centro Nacional de Pesquisa de Gado de Corte, EMBRAPA, Cx. Postal 154, Campo Grande, MT.

cutâneas, sobretudo nas orelhas, edema subcutâneo gelatinoso, icterícia, fígado ao corte de coloração esverdeada e aparência discreta de noz-moscada, coloração amarelada dos rins. É mencionado que as sementes de *B. decumbens* foram importadas da Austrália em 1974.

Nunes (1976) relata a ocorrência de doença com sintomas de fotossensibilidade, anorexia e emagrecimento progressivo em rebanho de bovinos Nelore, mantido em pasto de *B. decumbens*, na região sudeste do Estado de Goiás, em julho de 1975, tratando-se, possivelmente, de parte dos fatos expostos acima (Hutton 1975, Anônimo 1975). A doença afetou sobretudo animais na faixa etária de 9 a 10 meses e teve evolução aguda, atingindo aproximadamente 10% do rebanho com número relativamente pequeno de casos fatais. Menciona a ocorrência de casos semelhantes em bovinos de fazendas vizinhas, pastando a mesma gramínea, de origem australiana, e também, casos observados por colegas nos municípios de Goiânia e Ipameri, ainda em Goiás. Como achados de necropsia, em três animais que morreram durante o período agudo da doença, Nunes cita principalmente icterícia, aspecto de noz-moscada da superfície de corte do fígado, coloração escura dos rins e da urina; o único alimento encontrado no rúmen era *B. decumbens* que vinha sendo consumido nos 25 a 30 dias de pastoreio intensivo. Aparentemente conseguiu-se a reprodução da doença em bezerros que tinham como único alimento a *B. decumbens* da fazenda-problema.

Faria Filho (1976) comunica um histórico colhido no município de Rio Verde de Mato Grosso onde, em princípio de fevereiro de 1976, adoeceram bovinos em pasto de *B. decumbens*, morrendo aproximadamente oito animais do total de 800 que estiveram naquele pasto. Pelo menos dois dos animais mortos, que tinham 2 anos de idade, apresentaram descamação da pele na região da paleta e da tábua do pescoço. Outros animais que somente adoeceram também tinham essas lesões da pele.

Nazário *et al.* (1975) relataram a presença do fungo saprófito *Pithomyces chartarum* (Berk. & Curt.) M.B. Ellis em alimentos (aparentemente alfafa e linhaça) destinados a eqüinos que apresentaram sintomas de fotossensibilidade, em São Paulo. Amaral *et al.* (1976) constatarem intensa esporulação de *P. chartarum* em folhas de *B. decumbens* e de arroz, provenientes do município de Rio Verde, Goiás, e conseguiram isolar o fungo em cultura pura. Chamaram a atenção para a importância desse fungo como produtor de uma substância tóxica que induz o eczema facial em ovinos, bovinos e eqüinos.

O eczema facial constitui problema econômico na criação de ovinos e bovinos na Nova Zelândia; sua etiologia foi elucidada, após 50 anos de pesquisa (Filmer & Johns 1960), como sendo uma intoxicação pela esporidesmina ("sporidesmin"), substância metabólica produzida por *P. chartarum* (Crawley *et al.* 1961, Percival 1959a,b, Percival & Thornton 1958, Thornton & Percival 1959, Syngé & White 1960). A doença ocorre também em várias partes da Austrália e foi recentemente diagnosticada na África do Sul; também no Texas, *P. chartarum* foi isolado de pastos onde fotossensibilização em bovinos foi observada (Marasas *et al.* 1972).

No presente trabalho relatamos estudos feitos sobre surtos de intoxicação com sintomas de fotossensibilidade, que ocorreram em bovinos e ovinos em pastos de *Brachiaria decumbens* no Estado de Mato Grosso.

MATERIAL E MÉTODOS

Foram visitadas em Mato Grosso oito fazendas das quais havia informações sobre a ocorrência de surtos com sintomas de fotossensibilidade em bovinos e ovinos mantidos em pastos de *Brachiaria decumbens*. Levantaram-se os históricos da doença. Fizeram-se observações clínicas em animais afetados pela doença, na fase aguda e na de recuperação. Foram necropsiados um bovino que morreu espontaneamente e quatro bovinos e dois ovinos doentes, sacrificados para estudo. Coletaram-se fragmentos de órgãos, em formol a 10%, para estudo histopatológico, usando-se cortes de parafina e coloração de hematoxilina e eosina.

Coletou-se material botânico nas pastagens de *Brachiaria decumbens*, das fazendas visitadas, para confirmação de se tratar realmente desta espécie; realizaram-se estudos anatômicos para estas determinações, pois tratava-se, em grande parte, somente de material vegetativo da gramínea (Monteiro *et al.* 1974).

Amostras de folhas secas e em decomposição de *B. decumbens*, coletadas nos pastos onde ocorreram os surtos, foram examinadas microscopicamente, através da técnica da fita adesiva e coloração de azul de algodão lático ("Cotton Blue"), para verificar a presença de conídios de *Pithomyces chartarum* (Berk. & Curt.) M.B. Ellis.

RESULTADOS

Históricos e observações clínicas de rebanhos

Na Fazenda G., município de Aquidauana, fomos informados de que houve em outubro de 1975 um surto de "sapeca" (fotossensibilidade) em bovinos, num pasto de 40 hectares de *Brachiaria decumbens*. Neste pasto, localizado em região limítrofe do Pantanal, foram colocados 80 novilhos Nelore com 2 anos de idade. Quase todos os animais adoeceram com lesões cutâneas. Foram transferidos para uma internada de capim-pangola e capim-colômbio, mas dois deles morreram. Por ocasião de nossa visita à fazenda, em 10.1.76, ainda foram vistos diversos animais com áreas de alopecia (Fig. 1).

Em face da informação sobre a ocorrência de casos de fotossensibilização, visitamos de 19 a 20.5.76 a Fazenda T., situada no Alto Pantanal, município de Santo Antônio do Leverger. Nesta fazenda, desde 8 dias, haviam começado a adoecer bezerros mestiços Nelore, recentemente desmamados, com 8 a 12 meses de idade, os quais tinham sido colocados 15 dias antes em pasto de *B. decumbens*, semeado em janeiro/fevereiro. Os sintomas da doença seriam andar cambaleante, inchaço da barbela (Fig. 2), enrugamento das orelhas, perda de pêlos nas partes mais finas do couro, emagrecimento e morte depois de 3 dias. Adoeceram 31 bezerros do total de 200 animais, tendo já morrido 5 deles. Estiveram no pasto de *B. decumbens* até a véspera. O gado adulto, que em abril tinha sido colocado nesse pasto, não adoeceu. Foi-nos apresentado um lote de bezerros afetados pela doença; eram magros e alguns tinham lesões cutâneas de fotossensibilidade, ou seja, edema da barbela, erosões, necrose e úlceras no pescoço e na região glútea, deformações das orelhas e traziam as pálpebras cerradas. Necropsiamos um bezerro sacrificado para estudo (Bov. 3798) e outro que morreu (Bov. 3799). Por ocasião de uma segunda visita à Fazenda T., realizada de 31.7.76 a 2.8.76, fomos informados de que não havia morrido mais nenhum dos animais,

mas a recuperação dos bezerros afetados, principalmente das lesões da pele, era lenta. No início de junho haviam sido roçados à máquina os 180 ha de *B. decumbens* e nos primeiros dias de julho colocou-se outro lote de 150 bezerros, com 10 a 14 meses de idade, em dois pastos dessa área (Fig. 11 e 12). Depois de 20 dias adoeceu o primeiro bezerro com sintomas da doença, quando novamente os animais foram tirados do pasto de *B. decumbens* e colocados em pasto de capim-colônião. Vimos, então, o lote dos 150 bezerros, afetados no primeiro surto (em maio) e no segundo surto (em julho); apresentavam estado de nutrição regular a péssimo e tinham, em parte, lesões cutâneas de fotossensibilização (Fig. 3 e 4). Escolhemos dois bezerros com lesões da pele para necropsia, um do primeiro surto, já quase recuperado (Bov. 3815), e outro que adoeceu no primeiro e também no 2.º surto, estando em recuperação (Bov. 3816).

Em 7.9.76 visitamos a Fazenda N., município de Terrenos, onde 1 mês antes apareceram os primeiros casos de fotossensibilização num lote de 21 ovinos que tinha sido trazido do Pantanal. Nesta fazenda o proprietário colocara, havia aproximadamente 2 meses, seu rebanho de bovinos num pasto de *B. decumbens*; a graminea estava alta, havendo macega somente próximo ao solo. Havia 1 mês, em princípio de agosto, colocara os ovinos neste pasto; 5 a 6 dias após aparecera a doença nestes últimos. Os bovinos não adoeceram. A doença apareceu em sete ovinos de várias idades, inclusive no reprodutor, e caracterizava-se por inchação da cabeça a ponto de os animais não enxergarem mais. Morreram dois ovinos; os outros se recuperaram. *B. decumbens* havia sido plantada junto com arroz, em novembro/dezembro do ano anterior; o arroz fora colhido havia aproximadamente 3 meses. — Ao inspecionar o rebanho ovino, vimos diversos animais com as orelhas avermelhadas e um animal jovem, de 3 a 4 meses de idade, com as camadas superficiais da pele necrosadas, desprendendo-se nas orelhas e na parte anterior da região nasal (Fig. 6). O animal (Ov. 4101) foi sacrificado em 9.9.76, isto é, dois dias mais tarde, quando as partes necrosadas da pele já tinham caído.

Um segundo surto de fotossensibilização em ovinos vimos em 10.9.76 na Fazenda A.L., município de Bandeirante, em um rebanho de 100 animais dos quais 15 já tinham morrido da doença. Havia aproximadamente 4 meses que o rebanho ovino fora colocado em pasto de *B. decumbens* plantado em outubro de 1975. "Em seguida" começou o surto. Uns 15 a 20 dias após os animais foram tirados desse pasto e colocados em pasto de capim nativo; a doença desapareceu. Mais tarde os ovinos foram novamente colocados no pasto de *B. decumbens* e a doença voltou a aparecer. Os ovinos foram então tirados mais uma vez, mas por ocasião de nossa visita estavam em outro pasto de *B. decumbens*, plantado há 3 anos, e a doença continuava. Vimos diversos animais, principalmente animais jovens com 3 a 4 meses de idade, com lesões de fotossensibilização, inclusive dois que tinham perdido lá em grandes áreas no dorso (Fig. 5). Sacrificamos um ovino com aproximadamente 3 meses de idade (Ov. 4102).

Outro surto de fotossensibilização em bovinos observamos no município de Rio Verde de Mato Grosso, onde visitamos em 10.9.76 a Fazenda P.A. Ocorreu em pasto de *B. decumbens* que tinha sido plantado em outubro/novembro do ano anterior, junto com arroz que fora colhido em fevereiro/março deste ano. Em maio foi colocado o gado, vacas de cria. Em agosto apareceram casos de fotossensibilização que se restringiram aos be-

zerros. Constatamos que aproximadamente 15 de 90 bezerros estiveram afetados, não tendo morrido nenhum. Examinando os bezerros, vimos lesões de fotossensibilização em diversas partes do corpo, sobretudo nas orelhas, virilhas, região inguinal, todas em fase de cura.

Um quinto surto constatado por nós em bovinos ocorreu na Fazenda A., no município de Camapuã, em um lote de 50 bezerros de 1 a 2 anos de idade dos quais adoeceram aproximadamente 20 com sintomas de fotossensibilidade, tendo morrido dois. Por ocasião de nossa visita à fazenda, em 10.9.76, os animais já estavam em fase de recuperação e apresentavam lesões extensas cobertas de crostas, principalmente nas orelhas, na face posterior dos membros posteriores e nas virilhas. Nas invernações onde estava e continuava este gado só havia *B. decumbens*.

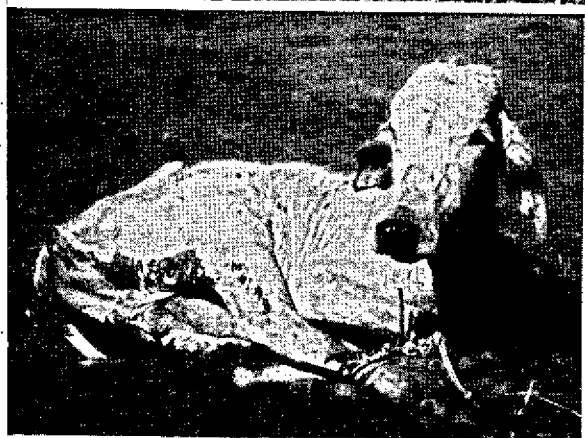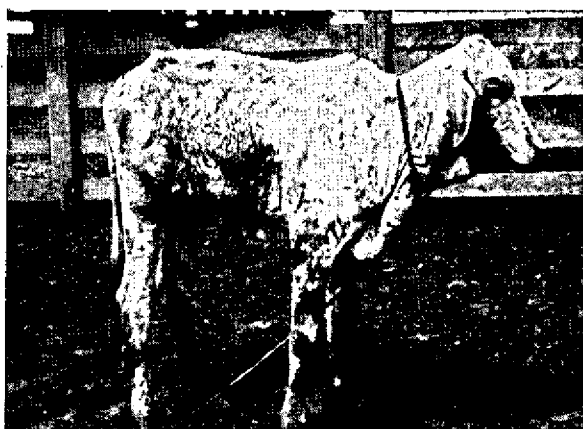
Na Fazenda S.A., município de Rochedo, houve, nos meses de junho a agosto de 1976, quatro casos de fotossensibilização num lote de 94 bovinos mestiços zebu, entre 1 e 2 anos de idade, em pasto de *B. decumbens* (cultivar australiano), semeada em novembro de 1975 e consorciada com a leguminosa guandu. O pastejo era rotativo em dois piquetes de 24 ha, de abril a agosto. Os animais afetados apresentavam-se inquietos, irritados e com posterior aparecimento de edema e desprendimento das camadas superficiais da pele, causando "feridas vivas" nas orelhas, barbela, axilas, partes laterais do tórax e abdômen, virilhas e períneo; as mucosas quase sempre eram pálidas ou amareladas nos casos subagudos e avermelhadas nos casos agudos. Os animais rapidamente emagreceram, mas não houve mortes; permaneceram no mesmo pasto. A recuperação se dava em torno de 1 a 2 meses.

Na Fazenda S.R., município de Corguinho, de um lote de 221 bovinos de "sobreano", morreram, em julho e agosto de 1976, 8 bovinos mestiços zebu de 18 afetados. Os animais estiveram em pastejo contínuo sobre *B. decumbens* (cultivar australiano) por 2 a 3 semanas até que apareceram os primeiros casos da doença. Os sintomas eram de fotossensibilidade e se iniciaram com inquietação, irritação, edema nas orelhas, na barbela, nas axilas, nas virilhas e no períneo, com posterior perda de tecido cutâneo e formação de feridas vivas, dentro de aproximadamente 10 dias. O pasto de *B. decumbens* foi formado por sementeada nos meses de outubro a dezembro de 1975, juntamente com o plantio de arroz. A semente veio de outra fazenda situada no Estado de São Paulo. Por ocasião do surto a pastagem encontrava-se alta e com muitas folhas secas. Foi recomendada a retirada dos bezerros da pastagem de *B. decumbens* e ocupação destas pastagens por bois, o que resolveu parcialmente o problema. Foi sacrificado um animal afetado, para estudo (Bov. EGC 002).

Observações clínicas, achados de necropsia e histopatológicos dos casos estudados

Nas fazendas visitadas cujos rebanhos tinham surtos de fotossensibilização em pastos de *Brachiaria decumbens* foram necropsiados um bovino que morreu da doença, e quatro bovinos e dois ovinos, doentes ou em recuperação, que foram sacrificados para estudo.

Bovino 3798, macho, mestiço Nelore, com 10 meses de idade. — Procedência: Fazenda T., município de Santo Antônio do Leverger. — Anamnese: recentemente desmamado, foi separado do lote de bezerros por ter adoecido poucos dias antes em pasto de *Brachiaria decumbens* aonde fora colocado 15 dias atrás; um dos mais fracos do lote. — Observações clínicas em 19.5.76: magro, globos oculares retraídos ("olhos fundos"), temp. 38,7°C, edema da barbela (Fig. 2), conjuntivas ligeira-



- FIG. 1. Um dos novilhos Nelore que adoeceu 3 meses antes em pasto de *Brachiaria decumbens* com sintomas de fotossensibilidade ("sapecas") na Fazenda G., município de Aquidauana, Mato Grosso. Ainda se vêem áreas depiladas na parte lateral do tronco.
- FIG. 2. Bezerro, mestiço Nelore, com 10 meses de idade, que adoeceu em pasto de *B. decumbens* na Faz. T., no Alto Pantanal, mun. Santo Antônio do Leverger, Mato Grosso, apresentando edema da barbeta, sintoma de fase aguda de fotossensibilidade (Bov. 3798). As manchas escuras no corpo do animal são de lama.
- FIG. 3. Lesões de fotossensibilização, em vias de cura, nas nádegas de outro bezerro mestiço Nelore, com 14 meses de idade, da mesma fazenda, que adoeceu em pasto de *B. decumbens* (Bov. 3815).
- FIG. 4. Lesões de fotossensibilização na face, nas orelhas, axilas e virilhas de bezerro, mestiço Nelore, com 14 meses de idade, também da mesma fazenda e que adoeceu em pasto de *B. decumbens* (Bov. 3816).
- FIG. 5. Ovino com 3 meses de idade que adoeceu em pasto de *B. decumbens* na Faz. A.L., mun. Bandeirante, Mato Grosso, notando-se lesões de fotossensibilização nas orelhas e no dorso, que apresenta grande área de depilação e desprendimento das camadas necrosadas (Ov. 4102).
- FIG. 6. Lesões de fotossensibilização nas partes menos providas de lã na cabeça de ovino, com 4 meses de idade, que adoeceu em pasto de *B. decumbens* na Faz. N., mun. Terrenos, Mato Grosso (Ov. 4101).

mente congestionadas. Sacrificado por secção do bulbo e sangria. — Achados de necropsia: tecido subcutâneo e perimuscular na região da barbeta com edema gelatinoso de cor citrea; abscessos hepáticos no lobo quadrado com fibrose acentuada e pus esbranquiçado de cheiro típico de *Corynebacterium pyogenes*; vesícula biliar cheia de bile verde escura, mucosa; icterícia hepática leve a moderada, visível sobretudo ao corte; íntima da aorta e gordura pericárdica levemente amareladas; a carga em geral sem icterícia. Infestação moderada por *Haemonchus*; intestino delgado quase vazio; infestação moderada por *Oesophagostomum* e leve por *Trichuris*; ressecamento do conteúdo do cólon e reto com presença de um pouco de muco. — Histopatologia (SAP 22063): fígado com eosinofilia de células parenquimatosas, isoladas ou em pequenos grupos (necrobiose incipiente?); infiltração discreta por células linocitárias e poucas células histiocitárias e polimorfonucleares nos espaços porta; presença de bile em alguns dutos biliares. Rins com presença de substância eosinófila nos espaços de Bowman, Baço com acúmulos de polimorfonucleares na periferia dos folículos linfóides.

Bovino 3799, fêmea, mestiço Nelore, com 12 meses de idade. — Procedência: Faz. T., mun. Santo Antônio do Leverger. — Anamnese: do mesmo lote do bovino 3798; o animal foi visto vivo no dia anterior no curral, e nessa ocasião mostrava-se excitado. Morreu em 20.5.76, às 9.50 h, e foi necropsiado logo em seguida. — Achados de necropsia: magro, olhos fundos, conjuntivas congestionadas; pele com pequenas áreas de escaras nas regiões da paleta e do pescoço; fígado, na superfície e ao corte, bastante amarelado (icterícia); evidenciada também pela coloração esverdeada do formol a 10% durante a

fixação de fragmentos do órgãos), mais acentuadamente do que o do bovino 3798); bile de cor verde escura, fluida; íntima da aorta, fâscias e aponeuroses ligeiramente amareladas; equimoses no endocárdio do ventrículo esquerdo; intestino delgado quase vazio, com um pouco de muco; conteúdo do cólon ligeiramente ressequido. — Histopatologia (SAP 22064): fígado com eosinofilia de células parenquimatosas, principalmente periferlobulares, vacuolização leve difusa do parênquima (Fig. 9), presença de polimorfonucleares nos sinusóides e bilestase capilar discreta. Rins com presença de substância eosinófila nos espaços de Bowman e na luz dos túbulos uriníferos proximais. Baço com congestão moderada e presença de polimorfonucleares ao redor dos folículos linfóides.

Bovino 3815, macho, mestiço Nelore, com 14 meses de idade. — Procedência: Faz. T., mun. Santo Antônio do Leverger. — Anamnese: o animal tinha adoecido durante o 1.º surto da intoxicação no pasto de *B. decumbens*, em maio de 1976, e estava em recuperação. — Observações clínicas em 1.8.76: em mau estado de nutrição, com lesões cutâneas de fotossensibilização em vias de cura, nas orelhas, nos costados, nas virilhas e principalmente nas nádegas (Fig. 3); conjuntivas esbranquiçadas. Sacrificado. — Achados de necropsia: vesícula biliar com parede esbranquiçada e espessada (fibrose); pulmão com áreas de broncopneumonia e infestação moderada por *Dictyocaulus*; infestação moderada por *Trichuris*. — Histopatologia (SAP 22123): fígado com eosinofilia de células parenquimatosas de distribuição irregular, leve megacariocitose, células de Kupffer numerosas e muito evidentes, pequenos infiltrados linfocitários e leve proliferação de dutos biliares nos espaços porta (Fig. 10).

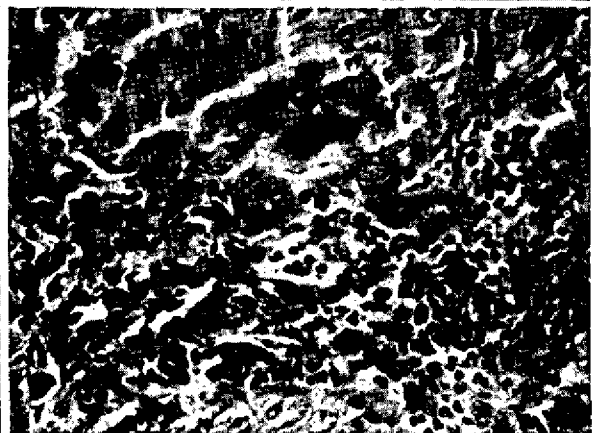
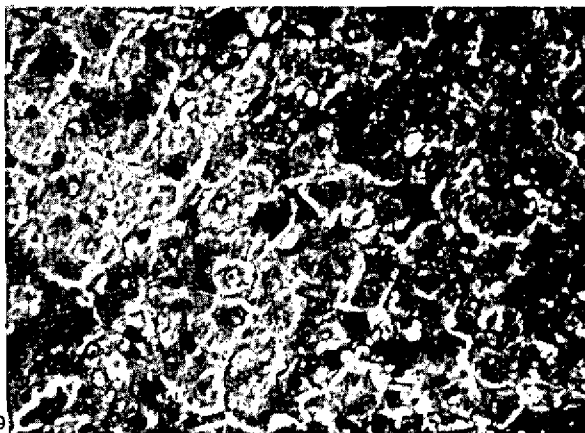
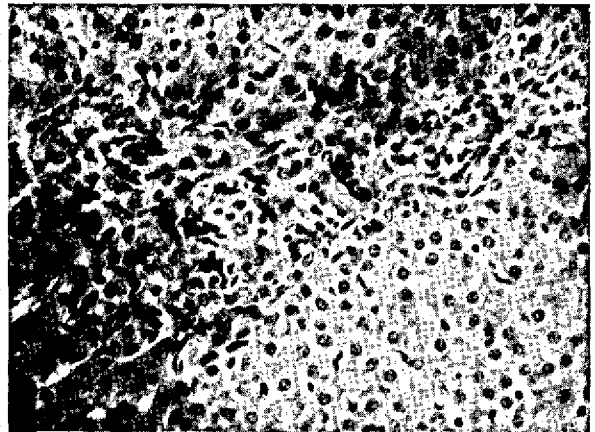
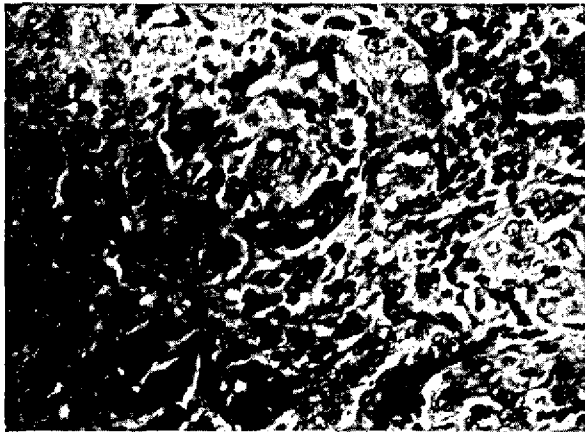


FIG. 7. Infiltração linfocitária e proliferação bastante acentuada de vias biliares em espaço porta, no fígado do ovino 4101. SAP 22162, H.-E., obj. 25.

FIG. 8. Leve proliferação de fibroblastos e de dutos biliares em espaço porta no fígado do ovino 4102. SAP 22163, H.-E., obj. 25.

FIG. 9. Vacuolização do parênquima hepático de caso agudo da intoxicação que terminou com a morte natural do bezerro (Bov. 3799), SAP 22064, H.-E., obj. 25.

FIG. 10. Infiltração linfocitária e leve proliferação de dutos biliares no espaço porta, leve megacariocitose no parênquima hepático em caso de recuperação da intoxicação (Bov. 3815). SAP 22123, H.-E., obj. 25.

Baço com presença de polimorfonucleares na periferia dos folículos linfóides. Pele da orelha com processo inflamatório agudo no estrato papilar.

Bovino 3816, fêmea, mestiço Nelore, com 14 meses de idade. — Procedência: Faz. T., mun. Santo Antônio do Leverger. — Anamnese: fora tirado do pasto de *B. decumbens* 10 dias antes; pois adoeceu e apresentou, como primeiro animal no 2.º surto, sintomas de fotossensibilidade. — Observações clínicas em 1.8.76: mau estado de nutrição, com lesões cutâneas de fotossensibilização, nas orelhas, na face, barbeta, nas axilas, virilhas e nádegas, com desprendimento de fragmentos necrosados da pele (Fig. 4). Sacrificado. — Achados de necropsia: fígado de cor marrom, ligeiramente amarelada, ao corte ligeiramente endurecido e com desenho lobular; rins muito úmidos ao corte, de cor marrom amarelada; pulmão com algumas áreas de broncopneumonia verminótica; infestação leve por *Trichuris*. — Histopatologia (SAP 22124): fígado com eosinofilia de células parenquimatosas (necrobiose?) e leve megacariocitose; estase biliar moderada, presença de tecido mixomatoso (edema) ao redor de grande duto biliar, leve proliferação de dutos biliares e de fibroblastos nos espaços porta. Broncopneumonia verminótica. Pele da orelha com processo inflamatório agudo.

Bovino EGC 002, fêmea, mestiço zebu, com 15 meses de idade. — Procedência: Faz. S.R., mun. Corguinho. — Anamnese: um dos animais afetados pela doença em pasto de *B. decumbens*. — Observações clínicas em 25.9.76: animal magro, com lesões cutâneas de fotossensibilidade com parcial desprendimento das camadas necrosadas da pele, nas orelhas, barbeta, partes laterais do corpo, axilas, virilhas e perineo; orelhas com os bordos retraídos e parcialmente cobertas de crostas. Perda parcial da elasticidade da pele, linfonodos superficiais aumentados de volume, mucosas pálidas. Sacrificado. — Achados de necropsia: atrofia hidrópica das gorduras, fígado de cor amarelada; pulmão com infestação leve por *Dictyocaulus*. — Histopatologia (SAP 22179): fígado com pequena quantidade de células parenquimatosas eosinófilas dispersas, células de Kupffer numerosas e evidentes, pequenos infiltrados linfo-histiocitários nos espaços porta.

Ovino 4101, fêmea, mestiço, com 4 meses de idade. — Procedência: Faz. N., mun. Terrenos. — Anamnese: um dos animais afetados pela doença no pasto de *B. decumbens*. — Observações clínicas em 9.9.76: tumefação com presença de crostas e áreas depiladas e avermelhadas na parte anterior da região nasal, ao redor dos olhos e na face externa das orelhas (Fig. 6). Sacrificado. — Achados de necropsia: fígado de coloração ocre, com áreas de superfície rugosa e desenho fino esbranquiçado na face visceral; ao corte com dutos biliares bem evidentes. No coagulador infestação moderada por *Haemonchus*. — Histopatologia (SAP 22162): fígado com eosinofilia do citoplasma das células parenquimatosas periferilobulares (necrobiose incipiente?), áreas com infiltrados linfocitários nos espaços porta, presença de pequenos aglomerados de polimorfonucleares no parênquima; proliferação de dutos biliares, em algumas áreas bastante acentuada; pequena proliferação de fibroblastos. (Fig. 7). Rim com presença de substância levemente eosinófila amorfa no espaço de Bowman. Orelha com necrose da epiderme e infiltração acentuada do cório por polimorfonucleares.

Ovino 4102, fêmea, mestiço com 3 meses de idade. — Procedência: Faz. A.L., mun. Bandeirante. — Anamnese: um dos animais que tiveram a doença em pasto de *B. decumbens*. — Observações clínicas em 10.9.76: áreas de depilação com crostas na parte anterior da região nasal, ao redor dos olhos e na face posterior dos membros anteriores; tumefação ao redor dos olhos; bordos das orelhas virados para fora e sua face externa levemente tumefeita e coberta de crostas parcialmente vermelhas; grande área do dorso depilada e com desprendimento de camadas necrosadas da pele (Fig. 5). Sacrificado. — Achados de

necropsia: fígado na superfície e ao corte de coloração alaranjada clara, com desenho fino esbranquiçado; coagulador com leve infestação por *Haemonchus*. — Histopatologia (SAP 22163): fígado com eosinofilia do parênquima periferilobular (necrobiose incipiente?), leve proliferação de fibroblastos e de dutos biliares nos espaços porta (Fig. 8). Rim com pequena quantidade de substância levemente eosinófila amorfa no espaço de Bowman. Baço com infiltração leve difusa por polimorfonucleares. Linfonodo com infiltração leve difusa por polimorfonucleares na medular. Pele da orelha com necrose da epiderme e infiltração acentuada por polimorfonucleares em todas as camadas.

Identificação botânica das amostras de *Brachiaria*

O material botânico coletado nos pastos das fazendas onde ocorreu a doença foi identificado como sendo *Brachiaria decumbens* Stapf. Pelas informações obtidas tratava-se, em todos os casos, de cultivar australiano.

Exames micológicos

Nas folhas de *B. decumbens*, coletadas em pastos das fazendas onde ocorreram os surtos com sintomas de fotossensibilidade em bovinos e ovinos, foi verificada predominância de *Fusarium graminearum* e *Cladosporium* sp.; em menor quantidade foram encontrados fungos dos gêneros *Alternaria*, *Helminthosporium*, *Nigrospora*, *Curvularia* e *Epicoccum*; conídios de *Pithomyces chartarum* estiveram presentes na maioria das folhas examinadas e nos materiais de todas as fazendas onde a doença ocorreu; o número dos conídios observados sempre foi muito pequeno, com exceção de uma folha, já em fase de decomposição avançada, na qual se verificou grande quantidade à microscopia direta. (Material da Faz. T., mun. Santo Antônio de Leverger). Os conídios apresentaram-se semelhantes aos descritos nos trabalhos de Thornton (1959), Thornton e Sinclair (1960) e Packard (1960). (Fig. 11 a 14)

DISCUSSÃO E CONCLUSÕES

Os históricos, as observações clínicas e a identificação botânica das amostras de pasto indicam que a doença com sintomas de fotossensibilidade nos bovinos e ovinos, nos surtos estudados, ocorreu em animais mantidos em pastos cultivados de *Brachiaria decumbens* Stapf, formados com sementes de origem australiana.

A necropsia, cinco bovinos e dois ovinos, dos quais um bovino morreu da doença e os outros seis animais foram sacrificados para este estudo, revelaram mau estado de nutrição, lesões cutâneas de fotossensibilização, icterícia hepática e fibrose hepática incipiente (Quadro 1).

As alterações histopatológicas encontradas nos órgãos internos dos sete casos estudados foram vacuolização (Bov. 3799, morte natural) e eosinofilia de células hepá-

QUADRO 1. Achados de necropsia nos bovinos e ovinos intoxicados em pastos de *Brachiaria decumbens* contaminados por *Pithomyces chartarum*

Animal	Emagrecimento	Lesões cutâneas de fotossensibilização	Icterícia hepática	Sinais de fibrose hepática
Bov. 3798	++	+	(+)	-
Bov. 3799	+	(+)	++	-
Bov. 3815	+++	+	-	-
Bov. 3816	+++	++	+	+
Bov. EGC 002	+	++	+	-
Ov. 4101		++	++	+
Ov. 4102		++	+	+

* +++ Lesões acentuadas, ++ moderadas, + leves, (+) discretas, - ausentes.

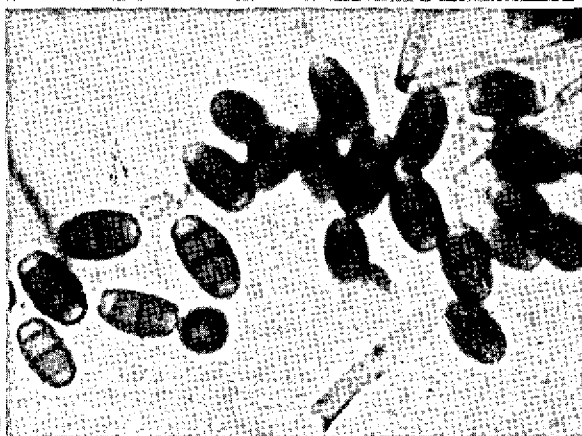


FIG. 11. Pasto de *Brachiaria decumbens* na Faz. T., mun. Santo Antônio do Leverger, no Alto Pantanal de Mato Grosso, onde ocorreram dois surtos de intoxicação em bovinos, nos meses de maio e julho de 1976.

FIG. 12. Folhas secas de *B. decumbens* no pasto mostrado na Fig. 11, no mês de julho, onde se percebem pequenas manchas enegrecidas de fungos.

FIG. 13. Folhas secas de *B. decumbens* coletadas para exame microscópico e verificação da presença de *Pithomyces chartarum*. FIG. 14. Conídeos de *Pithomyces chartarum* (Berk. & Curt.) M.B. Ellis evidenciados, pelo exame microscópico direto através da técnica da fita adesiva e coloração de azul de algodão láctico, nas folhas secas de *B. decumbens* coletadas na Faz. T., mun. Santo Antônio do Leverger, Mato Grosso. Obj. 25.

ficas, indicando necrobiose (em todos os casos), leve megacariocitose do parênquima hepático (Bov. 3815 e 3816), pericolangite, traduzida por edema (Bov. 3816), infiltração por elementos linfo-histiocitários e polimorfonucleares nos espaços porta (Bov. 3798, 3799, 3815 e

EGC 002, Ov. 4101), infiltrados polimorfonucleares no parênquima hepático (Ov. 4101), bilestase (Bov. 3798, 3799 e 3816), proliferação de dutos biliares e proliferação de fibroblastos (Bov. 3815, 3816, Ov. 4101 e 4102) (Quadro 2); nos rins, presença de substância

QUADRO 2. Alterações histopatológicas no fígado de bovinos e ovinos intoxicados em pastos de *Brachiaria decumbens* contaminados por *Pithomyces chartarum*

Animal	Sinais de necrobiose	Megacario- citose	Infiltrados por células		Bilestase	Proliferação de dutos bilíares	Proliferação de fibroblastos
			Linfo-histio- cítárias	Polimorfo- nucleares			
Bov. 3798	++	—	+	+	+	—	—
Bov. 3799	+++	—	—	+	+	—	—
Bov. 3815	+++	+	(+)	—	(+)	+	—
Bov. 3816	+++	+	—	—	++	—	+
Bov. EGC 002	+++	—	+	—	—	—	—
Ov. 4101	+++	—	+	+	—	++	+
Ov. 4102	+++	—	+	+	—	+	+

^a +++ Alterações acentuadas, ++ moderadas, + leves, (+) discretas, — ausentes.

eosinófila amorfa nos espaços de Bowman e nos túbulos uriníferos proximais, e no baço, acúmulos de polimorfonucleares.

Nos surtos em ovinos, além da maior gravidade das lesões hepáticas, a doença afetou animais jovens e adultos, ao passo que nos bovinos somente animais jovens, até 2 anos de idade, foram vistos adoecer.

O quadro anátomo e histopatológico da doença nos ovinos e bovinos mostra tratar-se de intoxicação por agente hepatotóxico. O fato de termos verificado, em todos esses surtos, observados em Mato Grosso, a presença dos conídios característicos de *Pithomyces chartarum* (Berk. & Curt.) M.B. Ellis (anteriormente conhecido como *Sporidesmium bakeri* Syd.) em amostras de *B. decumbens* coletadas nas pastagens, e de as lesões hepáticas observadas se assemelharem às descritas no "eczema facial", intoxicação por *P. chartarum* (Done *et al.* 1960, Mortimer 1963, Mortimer & Taylor 1962), indica que esse fungo saprófito deve ser a causa também da doença por nós estudada.

REFERÊNCIAS

- Amaral R.E.de M., Nazário W. & Andrade S.O.de O. 1976. Ocorrência do fungo *Pithomyces chartarum* (Berk. & Curt.) M.B. Ellis em grãos e forrageiras no Brasil. IX Congr. Bras. Fitopatologia, Campinas, 2 a 6 fev., p. 82.
- Anônimo 1975. Relatório sobre os achados de necropsia e outros dados obtidos sobre o surto com sintomas de fotossensibilização havido em bovinos nas Fazendas S.T.A. e V., Rio Verde, Goiás, de 27 de julho. 5 p. (Datilografado)
- CIAT 1975. Sistemas de produção de ganado de carne. Utilização de pastos y forrajes, p. A-28. In Informe Anual del Centro Internacional de Agricultura Tropical, Cali, Colombia.
- Crawley W.E., Mortimer P.H. & Smith J.D. 1961. Characteristic lesions of facial eczema produced in sheep by dosing material containing *Pithomyces chartarum* collected from pasture. N.Z. J. agric. Res. 4:552-559.
- Done J., Mortimer P.H. & Taylor A. 1960. Some observations on field cases of facial eczema: Liver pathology and determinations of serum bilirubin, cholesterol, transaminase and alkaline phosphatase. Res. vet. Sci. 1:76-83.
- Faria Filho T.T.de 1976. Comunicação pessoal.
- Filmer J.F. & Johns A.T. 1960. Facial eczema: A brief résumé of 50 years' research. Proc. VIII Int. Grassl. Congress, Oxford, p. 661-663.
- Hutton E.M. 1975. Report on the *Bachiaria decumbens* problem on Fazenda São Tomás Abóbora de Carlos Cunha, Rio Verde, Goiás, visited August 15, 1975. IPB Comércio de Sementes Ltda. 3 p. (Datilografado)
- Marasas W.F.O., Adelaar T.F., Kellerman T.S., Minné J.A., Van Rensburg I.B.J. & Burroughs G.W. 1972. First report of facial eczema in sheep in South Africa. Onderstepoort J. vet. Res. 39:107-112.
- Monteiro M.do C.da C., Lucas E.D.de & Souto S.M. 1974. Estudo de seis espécies forrageiras do gênero *Brachiaria*. Pesq. agropec. bras., Sér. Zootec., 9:17-20.
- Mortimer P.H. & Taylor A. 1962. The experimental intoxication of sheep with sporidesmin, a metabolic product of *Pithomyces chartarum*. I. Clinical observations and findings at post-mortem examinations. Res. vet. Sci. 3:147-160.
- Mortimer P.H. 1963. The experimental intoxication of sheep with sporidesmin, a metabolic product of *Pithomyces chartarum*. IV. Histological and histochemical examinations of orally-dosed sheep. Res. vet. Sci. 4:166-185.
- Nazário W., Amaral R.E.M., Fernandes N.S., Camargo W.V.A., Santiago A.M.H. & Carvalho Neto C. 1975. Ocorrência do *Pithomyces chartarum* (Berk. & Curt.) M.B. Ellis em alimentos destinados a equinos com eczema facial. Biológico, S. Paulo, 41(12):359-360.
- Nunes L.P. 1976. Fotossensibilização. O problema pode estar no capim. Ruralidade, Goiânia, 19:64-65.
- Packard R.Q. 1960. The size, shape, and density of spores of *Pithomyces chartarum* (Berk. and Curt.) M.B. Ellis. N.Z.J. Sci. 3:412-414.
- Percival J.C. 1959a. Photosensitivity diseases in New Zealand. XVII. The association of *Sporidesmium bakeri* with facial eczema. N.Z.J. agric. Res. 2:1041-1056.
- Percival J.C. 1959b. The association of *Sporidesmium* with facial eczema. Proc. N.Z. Soc. Anim. Production 19:77-82.
- Percival J.C. & Thornton R.H. 1958. Relationship between the presence of fungal spores and a test for hepatotoxic grass. Nature 182:1095-1096.
- Syngé R.L.M. & White E.P. 1960. Photosensitivity diseases in New Zealand. XXIII. Isolation of sporidesmin, a substance causing lesions characteristic of facial eczema, from *Sporidesmium bakeri* Syd. N.Z.J. agric. Res. 3:907-921.
- Thornton R.H. 1959. The identification and culture of *Sporidesmium bakeri* Syd. Symposium on Facial Eczema Research. Proc. N.Z. Soc. Anim. Prod. 19:83-87.
- Thornton R.H. & Percival J.C. 1959. A hepatotoxin from *Sporidesmium bakeri* capable of producing facial eczema disease in sheep. Nature 183:63.
- Thornton R.H. & Sinclair D.P. 1960. Some observation on the occurrence of *Sporidesmium bakeri* Syd. and facial eczema disease in the field. N.Z.J. Sci. 3:300-313.

ABSTRACT.- Döbereiner, J.; Tokarnia, C.H.; Cruz, L.C.H.da; Carvalho, E.G.de; Primo, A.T. [Poisoning of cattle and sheep on *Brachiaria decumbens* pastures contaminated with *Pithomyces chartarum*]. Intoxicação de bovinos e ovinos em pastos de *Brachiaria decumbens* contaminados por *Pithomyces chartarum*. Pesquisa Agropecuária Brasileira, Série Veterinária (1976) 11, 87-94 [Pt, en] EMBRAPA/RJ, Km 47, Rio de Janeiro, RJ, ZC-26, Brazil.

Herd histories and clinical observations of outbreaks of poisoning with symptoms of photosensitization, which occurred in cattle and sheep on *Brachiaria decumbens* Stapf. pastures in the State of Mato Grosso, are presented. Post-mortem examination of five bovines and two sheep revealed liver jaundice in several as the most important lesion. Histopathological changes were vacuolization and slight necrobiosis of liver cells, biliary stasis, pericholangitis with bile duct proliferation and slight fibrosis.

Spores of the fungus *Pithomyces chartarum* (Berk. & Curt.) M.B. Ellis were detected in *B. decumbens* grass samples from all farms where outbreaks occurred.

The findings strongly suggest that the disease is caused by *P. chartarum*.

Index terms: Poisoning, photosensitization, cattle, sheep, *Pithomyces chartarum*, *Brachiaria decumbens*.