

HIPERPLASIAS DA CORTICAL DA SUPRA-RENAL EM CAVALOS¹

JEFFERSON ANDRADE DOS SANTOS², AMAURY ROMEIRO PIRES³ e
JOSÉ FERNANDES DA SILVA JUNIOR⁴

RESUMO - Entre 149.394 cavalos abatidos para consumo no Brasil, havia 32 casos de hiperplasia das supra-renais (0,02%). Em quatro casos, o processo era nitidamente nodular e em 28, a lesão era de caráter difuso. Nas formas nodulares, as nodosidades se localizavam nos polos da glândula, atingindo até o volume de um ovo de galinha. Nas formas difusas, a glândula se mostrava uniformemente hipertrofiada, apresentando o seu parênquima, aspectos variados. Microscopicamente verificava-se predominância de processos de hiperplasia simples; em certos casos, a hiperplasia culminava com a liberação de cristais de colesterol e sua calcificação; em um número limitado de casos, a glândula exibia necrose. As células hiperplásicas mostravam-se ricas em lipídeos, assumindo aspecto escumoso ou comparável ao da célula adiposa. Tais lipídeos eram sudanófilos. O processo estudado deve estar correlacionado com a castração, já que a maioria dos animais observados era constituída de indivíduos castrados. Entretanto, provindo o material trabalhado de animais de sela e eventualmente de tração, não se pode desprezar a possibilidade da participação do "stress" por intenso trabalho muscular na gênese de tais hiperplasias. Termos para indexação: hiperplasia, adrenal, supra-renal, camada cortical, calcificação, equino, patologia.

HYPERPLASIAS OF SUPRA RENAL CORTEX IN HORSES

ABSTRACT - Of 149.394 horses slaughtered in Brazil for consumption, there were 32 cases of supra-renal hyperplasia (0,02%). In four cases, the process was clearly nodular, and in 28 cases the lesions were diffuse. In the nodular forms, the nodosities were found in the poles of the gland, reaching the size of a chicken egg. In the diffuse forms, the gland showed a uniform hypertrophy and its parenchyma exhibited different aspects. Microscopically examined, there was a predominance of a simple hyperplasia process; in certain cases, the hyperplasia culminated in the liberation of cholesterol crystals and their calcification; in a few cases only, the gland exhibited different signs of necrosis. The hyperplastic cells were rich in fats, reaching a scummy aspect, somewhat similar to an adipose cell. Those fats were sudanophilic. The process studied is probably correlated with castration, since most of the examined animals were in this condition. But it is also possible that those hyperplasias were induced by stress, this caused by intense muscular strain, since the examined material was from work and saddle horses.

Index terms: hyperplasia, adrenal, cortex, calcification, equine, pathology.

INTRODUÇÃO

Conforme ensinam os histologistas, a cortical da supra-renal é uma estrutura de origem mesodérmica, a qual mostra três porções bem distintas: a externa, de aspecto glomerudóide, camada evidente na cabra, no bovino e no homem, sendo no cavalo

substituída por uma camada arcuata (Elias 1948), a porção média (zona fasciculata), formada de células poligonais que constituem trabéculas sólidas e paralelas; e a porção interna, que apresenta os elementos trabeculares sem regularidade, dispondo-se em rede - zona reticular.

Os núcleos das células córtico-supra-renais são pobres em cromatina; o citoplasma contém gotículas de lipídeos, mistura de ácidos graxos, fosfolipídeos e colesterol, particularmente abundantes na camada externa da zona fasciculata. Por métodos histoquímicos, demonstra-se a existência de grânulos de ácido ascórbico na camada. Na zona reticular, evidencia-se, ao nível do citoplasma, um pigmento do grupo das lipofuscinas, o qual aumenta com a idade.

Na zona reticular os cordões celulares são delimitados por capilares, de tipo sinusoidal (Traut-

¹ Aceito para publicação em 14 de abril de 1978. Trabalho laureado em 1975 com o Prêmio Linneo de Paula Machado, concedido pelo Jockey Club Brasileiro, Rio de Janeiro.

² Médico Veterinário, Universidade Federal Fluminense, 24.000 - Niterói, RJ.

³ Médico Veterinário, Laboratório de Biologia Animal da Secretaria de Agricultura e Abastecimento do Estado do Rio de Janeiro, 24.000 - Niterói, RJ.

⁴ Médico Veterinário, Delegacia Federal de Agricultura do Rio de Janeiro, Avenida Rio Branco, 174, 8º andar, 20.000 - Rio de Janeiro, RJ.

man & Fiebiger 1942).

A importância da córtico-supra-renal na economia animal é decorrente da complexidade de suas funções, sobressaindo-se, dentre estas, a sua capacidade de sintetizar uma série de esteróides.

O fato de 43 esteróides cristalinos já terem sido isolados da cortical da supra-renal, dos quais sete são fisiologicamente ativos, diz bem de tal importância. Como é sabido, entre os mineralocorticóides, destaca-se a aldosterona, que atua através dos túbulos renais, produzindo a eliminação do potássio e a retenção do sódio.

Entre os glico-corticóides, a hidrocortisona tem particular relevo por atuar sobre as proteínas, desdobrando-as, além de agir na formação da glicose, na inibição das reações inflamatórias e na retenção de água e sódio, através do epitélio renal.

A córtico-supra-renal elabora esteróides androgênicos e estrogênicos, cujo excesso pode interferir nos caracteres sexuais secundários. Sabe-se mesmo que seus tumores determinam precocidade sexual e virilismo nas fêmeas.

Evidentemente, uma estrutura anatômica, encerrando funções tão variadas e tão importantes para o organismo, é merecedora de estudos e observações em torno das alterações morfológicas que a acometem, razão por que nos propusemos levar a termo tal estudo.

Os processos hiperplásicos das adrenais dos animais são referidos pelos diferentes tratadistas. Assim Leinati (1948) afirma que são encontradas, nas supra-renais dos animais, formações císticas de tamanhos variáveis, flutuantes, revestidas de cápsula mais ou menos espessa e contendo material semi-sólido filante e acinzentado. Muito freqüente é a comprovação da hiperplasia nas supra-renais, em consequência de estados fisiológicos como a gravidez, a castração dos machos e os cistos ovarianos.

A hiperplasia nodular se encontra, com freqüência, nos animais sob a forma de nódulos solitários ou múltiplos e do tamanho de uma semente de milho ou de uma noz e de cor amarelada. São constituídos de células da fascicular contendo grande quantidade de lipídeos.

Jubb & Kennedy (1973) se referem ao aumento da cortical da supra-renal, afetando a fasciculata em vacas com cisto ou tumores funcionantes

do ovário. O fenômeno está ligado à libertação de ACTH por parte da hipófise, que é estimulada pelos estrógenos e possivelmente em parte por ação dos estrógenos sobre a própria cortical. A hipertrofia das adrenais em vacas com acetonemia primária, é devida principalmente a uma hiperplasia celular. A cortical comprometida é amarelo brilhante, pelo acúmulo de lipídeos, e esta é uma das poucas condições na vaca em que há acúmulo de lipídeos na fasciculata e na reticulata. A hiperplasia da zona arcuata ocorre em animais submetidos a restrições dietéticas do cloreto de sódio. Nódulos acessórios da cortical e hiperplasias localizadas são comuns nas adrenais dos animais, sendo encontradas na cápsula, na própria cortical e na medular. Muitos surgem como invaginação da cortical e mostram um âmago central de tecido conjuntivo cercado por zona de parênquima cortical. Hiperplasias localizadas e que medem menos que 1 mm. até 2 cm. São também às vezes encontradas; são achadas na própria cortical ou ligadas à cápsula. São múltiplas, bilaterais, amarelas na cor e encapsuladas. As células se mostram hipertrofiadas. Estes nódulos são mais comuns em cavalos velhos, cães e gatos e possivelmente surgem como seqüelas de fases alternantes de hiperplasia e involução, tal como os bócios na tiróide.

Nieberle & Cohrs (1966) afirmam que a remoção cirúrgica ou a destruição por processos patológicos de uma adrenal é seguida de hipertrofia compensadora da cortical e da medular da que persiste. A hiperplasia cortical é também consequência de certas condições fisiológicas (gestação), bem como o efeito de estados patológicos do trato genital; assim tais hiperplasias se associam com cistos ovarianos, na castração de machos e no pseudo-hermafroditismo. As adrenais parecem hipertrofiadas nas pielonefrites do bovino. Hipertrofias em forma de áreas pequenas, escuras, dispostas radialmente, não são raras em cavalos; as células contêm grânulos de pigmentos. As hiperplasias nodulares são muitas vezes denominadas de hipernefromas ou adenomas corticais e, segundo estes tratadistas, é muito difícil distingui-las dos verdadeiros tumores. Tal ocorre correntemente no fígado, na tiróide, etc. Encontram-se em cerca de 67% dos cães com mais de dez anos de idade das diferentes raças e de ambos os sexos. Unilaterais ou bilaterais, simples ou

múltiplos, são miliares ou do tamanho de uma avelã e arredondados. No cão se apresentam amarelo-esbranquiçados ou amarelo-manteiga. Geralmente situados na cortical, grandes, projetam-se porém, para a superfície ou alcançam a medular; menos frequentemente se localizam na medular. São formados essencialmente de células da zona fasciculata, dispostas em cordões ou de maneira irregular. Às vezes são constituídos de células da zona reticular ou arcuata, geralmente ricas em gorduras neutras e lipídeos duplamente refráteis, de tal modo que apresentam aspecto escumoso ou em favo de mel, após tratamento pelo álcool. O estroma é formado de capilares amplos. Em alguns casos, as lesões degenerativas levam à formação de pseudo-cistos. Podem ocorrer hemorragias. Geralmente tais lesões são delimitadas perifericamente.

Jennings (1970) se refere a uma hiperfunção da adrenal nos animais, a qual apresenta certa analogia com a síndrome de Cushing do homem, bem como a uma hiperplasia nodular da glândula. A hiperfunção é citada em cães. Os animais apresentam clinicamente polidipsia e poliúria; um discreto diabetes mélico pode estar presente. À necropsia, é observada hiperplasia das adrenais, cujas superfícies se mostram irregulares pelas projeções de nódulos múltiplos da cortical. No esqueleto, são localizadas lesões de osteoporose e frequentemente calcificações metastáticas. Quanto à hiperplasia nodular, esta é aparentemente não funcional e constitui um achado freqüente nas adrenais de animais velhos. Os nódulos, de alguns centímetros de diâmetro, ocorrem na cortex; podem, porém ser achados na medular e fora da cápsula.

Andrade (1975) assim descreve os processos hiperplásicos nos animais: "Na supra-renal às vezes são descritas formações císticas de diversos tamanhos, flutuantes, envoltas por cápsula de tecido conjuntivo neoformado e de resíduos atróficos da supra-renal. O conteúdo destes cistos é uma substância filante, parda, semi-sólida e formada de elementos celulares em degeneração da cortical. Tais cistos são observados em bovinos, cavalos e cães e se desenvolvem em hipertrofias e adenomas. Cistos da glândula podem resultar também em ectasias vasculares.

Aproximadamente 50% dos cães velhos apresentam uma hiperplasia nodosa das cápsulas, a qual se

manifesta pela formação de nódulos solitários ou múltiplos, do tamanho de um grão de milho ou maiores, amarelados, localizados na cortical ou na medular. São formados de células fasciculares carregadas de lipídeos. Representam uma hiperplasia compensadora".

Speed & Morris (1946), embora trabalhando com um número relativamente pequeno de espécimes, admitem que: a) nos cavalos jovens, isto é, com menos de dez anos de idade, as adrenais são pequenas, suas superfícies lisas e uniformemente coradas de vermelho-pardo ou amarelo-pardo; b) em cavalos com mais de dez anos, as adrenais são consideravelmente maiores, sendo mais freqüentes as irregularidades de suas superfícies. A histologia mostrava que tais irregularidades eram de origem cortical e de quatro tipos distintos. Verdadeiras adrenais acessórias não parecem ser numerosas ou volumosas no cavalo; elas não têm conexão com a glândula. Por fim, concluem que tecido cromaffínico pode estar presente na superfície da cápsula e nela embebido.

Ross et al. (1955) verificaram depósitos calcários nas adrenais de 27, dentre 54 macacos examinados; de quatorze, dentre 46 gatos e de dois dentre 57 cães. A lesão era comparável à dos "corpora amyloacea". Nenhuma destas manifestações poderia estar associada à calcificação metastática.

Richer (1958) verificou que 169, dentre 770 adrenais de caprinos machos castrados, tinham adenomas de cortical; tais glândulas retiradas de 244 animais inteiros nada apresentavam; dois, dentre 273 fêmeas tinham tais adenomas.

Tamaschke (1956) descreveu 246 casos de processos proliferativos das adrenais de animais, dentre os quais 54 foram classificados como de natureza hiperplástica nodular (da cortical) e 192, como de caráter neoplásico. Das hiperplasias encontradas, 21 comprometiam o cavalo, dois o bovino e 31, o cão.

Sardeshpande & Purohit (1963/1964) verificaram a ocorrência de hiperplasias da cortical da supra-renal em 16 cavalos, de um grupo de 28 observados; destes, 25 estavam sendo hiperimunizados contra diferentes toxinas.

Talbot et al. (1942) estudaram a hiperplasia cortical no homem, a qual acompanha o virilismo, e verificaram que a excreção do 17 Cetosteróide

aumentava anormalmente em pacientes com hiperplasia cortical e com carcinoma da mesma.

Por fim, Weber et al. (1956) tentaram produzir acúmulos de lipídeos e outras alterações na glomerulosa da adrenal, semelhantes às que ocorrem na cetose bovina e ovina, bem como na paralisia do parto. O processo foi induzido por injeção de cloreto de sódio e de potássio, de acetato de desoxicorticosterona (DCA) ou por meio de sódio por via oral. Lipídeos coráveis pelo óleo vermelho O, bem como cristais aciculares birrefringentes, aumentavam nos animais que recebiam NaCl ou DCA.

MATERIAL E MÉTODOS

O objetivo da presente pesquisa é essencialmente determinar as lesões que mais incidem nos órgãos internos e no tegumento cutâneo de cavalos abatidos para consumo nos frigoríficos de nosso País. Deve-se ressaltar que os dados obtidos no presente estudo e em pesquisas futuras deverão constituir em subsídio para a elaboração do regulamento brasileiro de inspeção sanitária de equídeos abatidos para consumo.

Os animais trabalhados eram predominantemente do sexo masculino e castrados; haviam sido utilizados em trabalhos de sela e tração e posteriormente descartados pela idade avançada ou eventualmente por serem portadores de lesões osteoarticulares.

O material, apresentando lesões sugestivas do processo a ser estudado, era recolhido no matadouro logo após o abate do animal, após o que era fixado em solução de formol-salina a 20%; era em seguida incluído em parafina, cortado em micrótomo, corado pela hematoxilina-eosina, pelo P.A.S., pelo método de Mallory (tricrômico) e pelo de Van Kossa para sais de cálcio. Parte do material, após formolização, era cortado em micrótomo de congelação e corado pelo Sudan 111 para a pesquisa de lipídeos.

RESULTADOS

Dentre 149.394 animais examinados, havia 32 casos de processos hiperplásicos da supra-renal, o que representa um índice de 0,02%.

O aspecto macroscópico da lesão era um pouco

variável. Em quatro casos, a lesão se enquadrava perfeitamente nas chamadas hipertrofias nodulares, enquanto que em 28, as alterações eram de caráter difuso. Destes últimos, em 17, as alterações macroscópicas eram discretas, e como houvesse suspeitas do processo hiperplásico, o material foi examinado microscopicamente, confirmando-se então a suspeita levantada.

Nos casos em que a lesão era do tipo nodoso, em dois materiais, percebia-se, que um dos polos da glândula, nódulos que atingiam o volume de um ovo de galinha, ao passo que nos dois outros, a hiperplasia, que se restringia a um dos polos do órgão, era representada por focos de tumefação que apresentavam em seu âmago, respectivamente, material comparável a gema e calcáreo.

Nos materiais em que a lesão era difusa e marcante, a glândula se mostrou simplesmente hipertrofiada, duas vezes; hipertrofiada e friável, uma vez; com sinais de calcificação, duas vezes; hipertrofiada, de cor amarelo-intensa e fortemente calcificada, uma vez; hipertrofiada e com sinais de intensa calcificação, três vezes; hipertrofiada e apresentando, em seu interior, material semi-sólido com aspecto de pus, uma vez.

O estudo microscópico das lesões indica, com maior frequência, um processo de hiperplasia simples, o qual ocorreu quatorze vezes e dos quais apresentaremos a descrição microscópica de alguns exemplos.

Reg. 163 - Verifica-se, nas porções internas da zona fasciculata, um processo hiperplásico de células corticais, mostrando-se algumas com o aspecto nitidamente vesicular e forma comparável à das células gordurosas (Fig. 1), enquanto outras apresentam citoplasma amplo e escumoso e pequeno núcleo central (Fig. 2).

Reg. 174 - À altura da zona reticulata, são observadas ilhotas de células de aspecto escumoso amplo, com núcleo pobre em cromatina e nucléolo, via de regra, bem evidente; de permeio, observam-se massas irregulares de células pequenas com citoplasma basófilo e pouco preciso e núcleo comparável ao das células escumosas descritas.

Reg. 41 - Processo proliferativo que atinge a zona fasciculata e constituído de células corticais. São evidenciados três tipos de células; um, em aparente repouso, com citoplasma ligeiramente basófi-

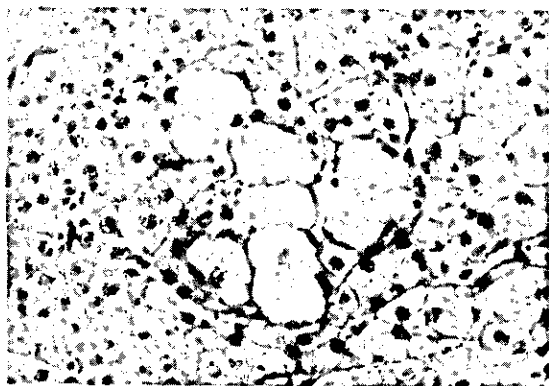


FIG. 1. Células da cortical com aspecto vesicular. Coloração hematoxilina-eosina. Aumento: Objetiva 16/0,32. MF.K.8:1.

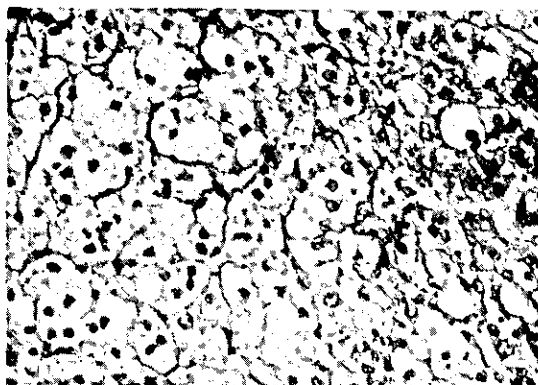


FIG. 3. Células em repouso e células com o aspecto de adiposas. Coloração hematoxilina-eosina. Aumento: Objetiva 16/0,32. MF.K.8:1.

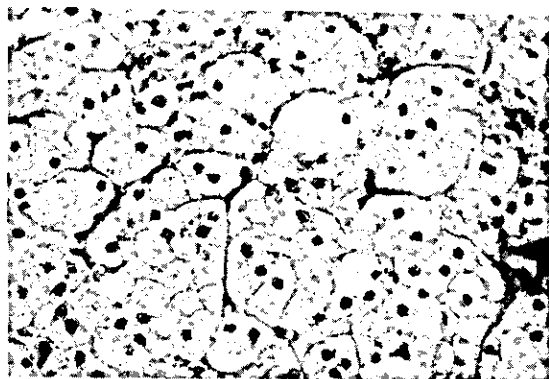


FIG. 2. Células da cortical com aspecto escumoso. Coloração hematoxilina-eosina. Aumento: Objetiva 16/0,32. MF.K.8:1.

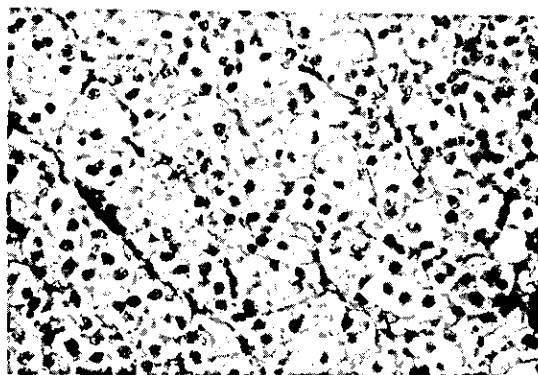


FIG. 4. Imagem comparável à anterior. Coloração hematoxilina-eosina. Aumento: Objetiva 16/0,32. MF.K.8:1.

lo, núcleo pequeno e pobremente cromático e nucléolo bem evidente; outro, representado por células amplas, de citoplasma escumoso e pequeno núcleo central; o terceiro é representado por células comparáveis às adiposas (Fig. 3).

Reg. 154 - Caso comparável ao anteriormente descrito. Os três tipos de células descritos são também encontrados no presente caso (Fig. 4).

Em certos, a hiperplasia culminava com a liberação de cristais de colesterol e calcificação destes focos, alteração observada quatro vezes e em seguida exemplificada.

Reg. 189 - À altura da zona reticular, notam-se ilhotas relativamente amplas de células de aspecto escumoso (Fig. 5), possuindo núcleo central pequeno e nucléolo bem nítido; algumas destas célu-

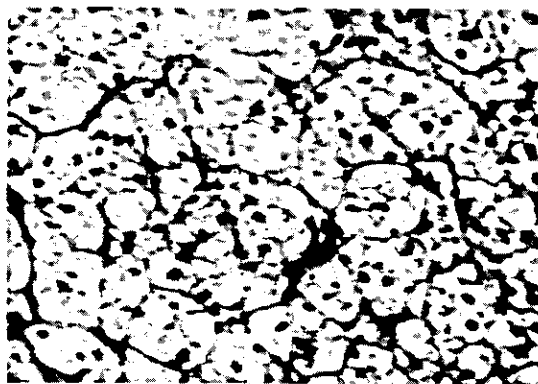


FIG. 5. Zona reticular com ilhotas de células de aspecto escumoso. Coloração hematoxilina-eosina. Aumento: Objetivas 6,3/0,16. MF.J.8:1.

las mostram citoplasma vacuolizado e com aspecto comparável ao da célula adiposa. Entre as massas de células vacuoladas, percebem-se elementos basófilos de contornos imprecisos com núcleo pequeno, pobre em cromatina e com nucléolo central bêm evidente. No meio dos focos hiperplásicos notam-se áreas arredondadas, que dão reação negativa ao P.A.S., centralizadas por imagens rombóides sugestivas de cristais de colesterol, no seio dos quais há deposição de material basófilo, sem estrutura definida (Fig. 6 e 7).

Reg. 93 - Processo proliferativo formado de células corticais, percebendo-se os três tipos já descritos anteriormente. Nas áreas em que as células mostram acentuada riqueza de lipídeos em seus citoplasmas, observam-se pontos de calcificação onde aparecem também imagens negativas de cristais de colesterol (Fig. 8). Nas preparações coradas pelo Sudan 111, percebem-se gotículas de material sudanófilo no citoplasma das células proliferadas.

Em três casos, o processo de regeneração ocorria concomitantemente com certo grau de esclerose do órgão, como se exemplifica a seguir:

Reg. 692 - Processo hiperplásico formado de elementos celulares de aspecto escumoso, com núcleo central pequeno e pobre em cromatina, nucléolo bem evidente (Fig. 9, 10 e 11). De permeio com focos hiperplásicos, observam-se septos conjuntivos extremamente espessos, bem corados pelo método de Mallory; no seio destes septos percebem-se imagens negativas de cristais de colesterol, bem como focos de calcificação.

Em três casos, a hiperplasia era nitidamente originária da camada fasciculata, o que era bem caracterizado pela presença de elementos celulares sólidos, longos e trabeculares, conforme as três descrições abaixo:

Reg. 161 - Processo proliferativo constituído de elementos celulares que se dispõem em cordões perfeitamente comparáveis aos da zona fasciculata da glândula. Em algumas áreas, as células em proliferação se apresentam com o citoplasma escumoso, ao passo que outras têm aspecto que lembra o das células adiposas. Septos conjuntivos espessos dividem os focos de proliferação em pequenas lojas.

Reg. 173 - O processo proliferativo é constituído de elementos cordonais como os da camada fasciculata da glândula; em algumas áreas, as células

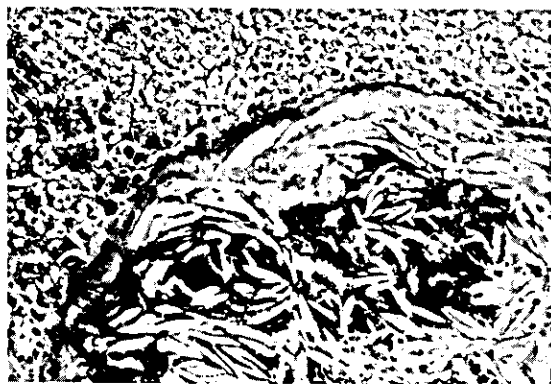

FIG. 6. Deposição de cristais (rombóides) de colesterol no seio de um foco de hiperplasia, percebendo-se deposição calcárea entre os mesmos. Coloração hematoxilina-eosina. Aumento: Objetiva 6,3/0,16.MF.K.4:1.



FIG. 7. Imagens negativas de cristais de colesterol e deposição calcárea. Coloração P.A.S. Aumento: Objeta 16/0,32.MF.K.8:1.

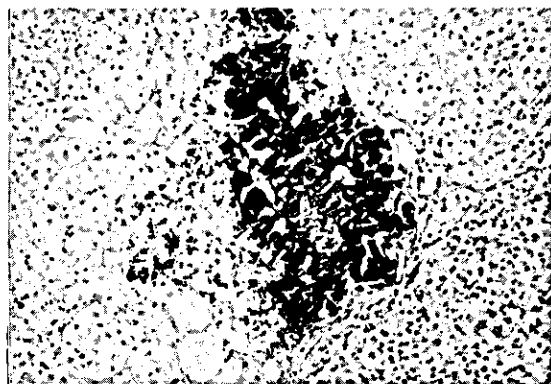


FIG. 8. Processo proliferativo da cortical, com ampla deposição de sais calcáreos e cristais de colesterol. Coloração hematoxilina-eosina. Aumento: Objeta 2,5/0,07. MF.K.8:1.

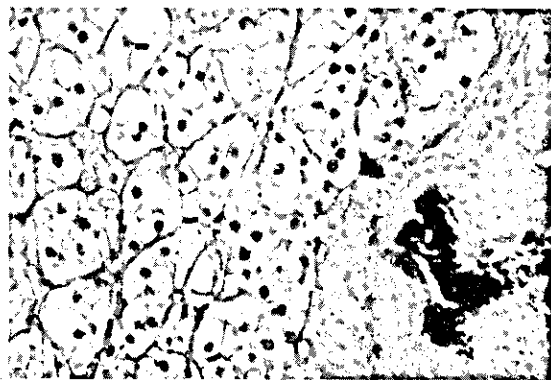


FIG. 9. Células hiperplásicas com aspecto escumoso, septo conjuntivo com calcificação central. Coloração hematoxilina-eosina. Aumento: Objetiva 16/0,32. MF.K.8:1.

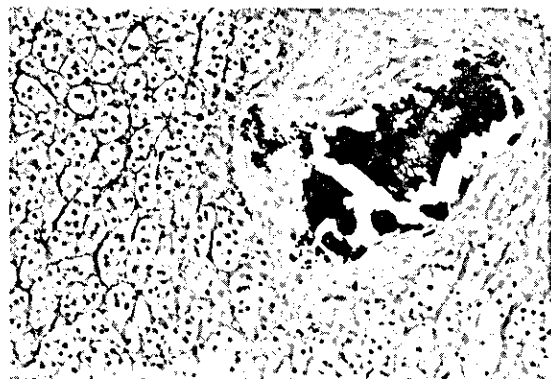


FIG. 10. Células hiperplásicas com aspecto escumoso; septo conjuntivo com calcificação central. Coloração hematoxilina-eosina. Aumento: Objetiva 6,3/0,16. MF.K.8:1.

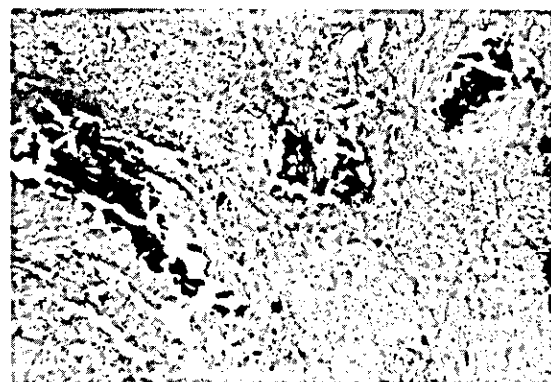


FIG. 11. Células corticais hiperplásicas, percebendo-se três focos de calcificação. Coloração hematoxilina-eosina. Aumento: Objetiva 2,5/0,07. MF.K.4:1.

que o constituem apresentam citoplasma nitidamente escumoso e às vezes assumem aspecto comparável ao das células gordurosas. Nas áreas em que as células ricas em lipídeos são mais numerosas, notam-se amplas deposições de cristais de colesterol, nos quais há focos de calcificação.

Reg. 202 - Abaixo da zona reticulata, observa-se processo proliferativo constituído de elementos alongados formados de camadas de duas-três células dispostas em paliçada, envolvidas por delicadas membranas de natureza conjuntiva; tais elementos reproduzem com certa fidelidade a zona fasciculata do órgão.

Em um caso, o processo hiperplásico se acompanhava de fibrose com hialinização e calcificação, conforme a descrição abaixo:

Reg. 443 - Processo hiperplásico localizado à altura da camada fasciculata, constituído de elementos corticais com citoplasma escumoso; os elementos proliferados são envolvidos por septos conjuntivos espessos e hialinos, nos quais se observam focos de calcificação.

Em um caso, a hiperplasia se acompanhava de focos de necrose, ocorrendo ainda a libertação de cristais de colesterol e calcificação secundária, como está a seguir exemplificado:

Reg. 166 - À altura da zona fasciculata, percebe-se processo hiperplásico constituído de células basófilas, de contornos imprecisos, com núcleos pobres em cromatina e nucléolo bem evidente. No seio destes focos hiperplásicos notam-se amplas áreas de necrose em que a cariólise é marcante, observando-se, não só imagens negativas de cristais de colesterol, como também focos de calcificação (Fig. 12).

Em um caso a lesão se caracterizava por necrose com calcificação e fibrose externa, como a seguir está exemplificado:

Reg. 9354 - À altura da zona reticular, percebe-se foco de necrose envolvido por membrana fibrosa hialina, ocorrendo, nas áreas de necrose, focos de calcificação (Fig. 13).

As seguintes alterações foram ainda observadas: hiperplasia com calcificação, hiperplasia com necrose e calcificação, necrose com calcificação e de-

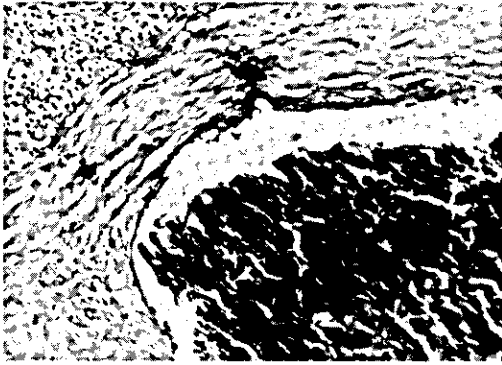


FIG. 12. Hiperplasia da zona fasciculata e ampla disposição calcárea. Coloração hematoxilina-eosina. Aumento: Objetiva 6,3/0,16. MF.K.8:1.

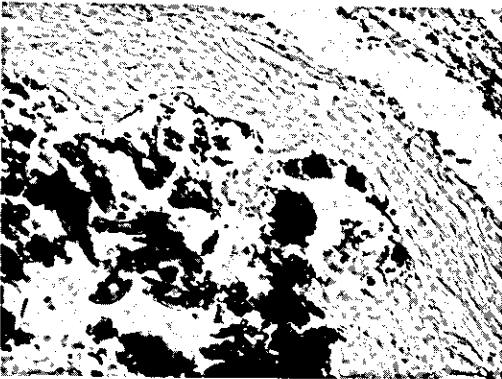


FIG. 13. Zona reticular com deposição calcárea envolvida por membrana fibrótica hialina. Coloração hematoxilina-eosina. Aumento: Objetiva 6,3/0,16. MF.K.8:1.

posição de cristais de colesterol, a primeira alteração concorreu com dois casos e as demais com um simples caso.

DISCUSSÃO

O processo estudado deve estar correlacionado com a castração, já que a maioria dos animais observados era constituída de indivíduos adultos do sexo masculino castrados, havendo, como registra a literatura, estreita relação causa-efeito entre orquidectomia e hiperplasias corticosuprarrenais. Convém seja ressaltado que tais lesões proliferativas podem culminar com o surgimento de neoplasias na glândula, o que se observa quando se prati-

ca precocemente a castração de camundongos machos consangüíneos.

O "stress" por intenso trabalho muscular também deve ser conjecturado como um fator desencadeante do processo estudado, se atentarmos para o fato da grande maioria dos equídeos trabalhados ser formada de animais que durante sua vida foram utilizados no desempenho de trabalho muscular, às vezes evidentemente muito ativo. Sabe-se que no "stress", à par da redução dos linfócitos e eosinófilos no sangue circulante e dos próprios tecidos linfóides, há uma resposta de caráter morfológico na cortical adrenalica, observando-se, no estágio de exaustão de tal processo, um armazenamento do precursor lipídico em suas células.

CONCLUSÕES

Os autores, procurando estudar os processos hiperplásicos das adrenais de cavalos abatidos para consumo, verificaram que a lesão ocorreu 32 vezes dentre 149.394 animais.

Em quatro casos, o processo era nitidamente nodular e em 28, a lesão era de caráter difuso.

Nas formas nodulares, as nodosidades se localizavam nos polos da glândula, atingindo até o volume de um ovo de galinha.

Nas formas difusas a glândula se mostrava uniformemente hipertrofiada, apresentando o seu parênquima, aspectos variados.

Microscópicamente, verificava-se predominância de processos de hiperplasia simples; em certos casos, a hiperplasia culminava com a liberação de cristais de colesterol e sua calcificação; em um número limitado de casos, a glândula exibia lesões de necrose.

As células hiperplásicas mostravam-se ricas em lipídeos, assumindo aspecto escumoso ou comparável ao da célula adiposa. Tais lipídeos eram sudanófilos.

REFERÊNCIAS

- ANDRADE, J.S. dos. Patologia especial dos animais domésticos, mamíferos e aves. Rio de Janeiro, IICA, 1975.
- ELIAS, H. Growth of adrenal cortex in domesticated ungulate. *Am. J. Vet. Res.*, 9:173-89, 1948.
- JENNINGS, A.R. *Animal pathology*. Londres, Bailliére, Tindall & Cassel, 1970.
- JUBB, K.V.F. & KENNEDY, P.C. *Pathology of domestic*

- animals. Nova Iorque, Academic, 1973.
- LEINATI, L. Compendio di anatomia patologica degli animali domestici. 2.ed. Milão, Ambrosiana, 1948.
- NIEBERLE & COHRS. Textbook of the special pathological anatomy of domestic animals. Oxford, Pergamon Press, 1966.
- RICHER, W.R. Adrenal cortical adenomata in the goat. Amer. J.Vet. Res., 19:895-901, 1958.
- ROSS, M.S.; GAINER, J.H. & INNES, J.R.M. Dystrophic calcification in the adrenal glands of monkeys, cats and dogs. Arch., 66:655-62, 1955.
- SARDESHPANDE, P.D. & PUROHIT, B.L. Nodular hyperplasia of adrenal cortex in horses. Bombay Vet. Col. Mag., 11:31-2, 1963/1964.
- SPEED, J.G. & MORRIS, P.G.D. The adrenals of the horse. Vet. J., 102(2):27-36, 1946.
- TALBOT, N.B.; BUTLER, A.M. & BERMAN, R.A. Adrenal cortical hyperplasia with virilism, diagnosis, course and treatment. J. Clin. Invest., 21:559-70, 1942.
- TAMASCHKE, C. & COTCHIN, E. Neoplasms of the domesticated animals. Bucks, Commonwealth Agricultural Bureaux, 1956.
- TRAUTMANN, A. & FIEBIGER, T.J. Histologia y anatomia microscópica comparada de los animales domésticos. 7.ed. Barcelona, Labor, 1942.
- WEBER, A.F.; PRITCHARD, W.R. & SELLERS, A.F. Studies of the bovine adrenal gland. 1. The production of changes in the Zona Glomerulosa of Calves. Am. J. Vet. Res., 17:402-9, 1956.