

LISTERIOSE ENCEFÁLICA EM BEZERROS¹

JEFFERSON ANDRADE DOS SANTOS², MARIA DO AMPARO QUEIROZ DE FREITAS³,
HELENA MAGALHÃES e ALCIR DAS GRAÇAS PAES RIBEIRO⁴

RESUMO - Do cérebro de bezerros, procedentes de Campos, RJ, com cerca de um ano de idade, apresentando sintomas neuro-paralíticos que lembravam os da raiva, foi isolada *Listeria monocytogenes* L. 1/2b. O isolamento da bactéria do material suspeito foi obtido pela técnica de enriquecimento à baixa temperatura e através do método biológico. Um estudo *in vivo* foi feito com as culturas da bactéria. A histopatologia do sistema nervoso central revelou um processo inflamatório difuso do encéfalo e da pia-mater, com infiltrados de células monocitárias e raros linfócitos.

Termos para indexação: *Listeria monocytogenes*, encefalite.

ENCEPHALITIC LISTERIOSIS IN CALVES

ABSTRACT - *Listeria monocytogenes* L. 1/2b was isolated from brains of about one-year-old calves originating from Campos, RJ, Brazil, which exhibited neuro-paralytic symptoms resembling those of rabies. Isolation of the bacteria was realized by using enrichment technique at low temperature and through the biological method. *In vivo* tests were made with the bacterial culture. The histopathology of the Central Nervous System showed a diffuse inflammatory process of the brain and pia mater with infiltration of monocitary cells and few lymphocytes.

Index terms: *Listeria monocytogenes*, encephalitis.

INTRODUÇÃO

Na literatura mundial existe um número crescente de trabalhos sobre o isolamento de *Listeria monocytogenes* em várias espécies animais e no homem, em diferentes condições patológicas. Assim, Gray & Killinger (1966) citam o isolamento desta bactéria de 38 espécies de mamíferos e de 17 espécies de aves, tanto domésticas como selvagens, bem como de artrópodes, crustáceos e peixes. O emprego de métodos de cultivo à baixa temperatura (4°C) e o uso de meios seletivos facilitaram o isolamento do microrganismo, inclusive do solo, de esgotos, das fezes do homem e de animais clinicamente sadios, bem como de silagem e de vegetais (Gray et al. 1948).

Embora esta doença tenha sido objeto de muitos estudos em outros Países, são poucos os trabalhos a respeito encontrados na literatura nacional. Vale ressaltar o trabalho de Hoffer (1971) sobre

encefalite listérica em um bovino com manifestações clínicas semelhantes às determinadas pela raiva.

Os estudos sorológicos, em bovinos, realizados no Brasil, resumem-se nos trabalhos de Teruya et al. (1977), que encontraram 17,8% de bovinos reagentes positivos entre 7.089 animais examinados, e o de Moraes et al. (1979), que examinaram 184 soros de bovinos adultos, aparentemente normais, e obtiveram 1,63% de soros positivos.

Os poucos dados sobre a listeriose encefálica bovina em nosso país levaram-nos a relatar os estudos sobre a ocorrência da zoonose, constatada no Estado do Rio de Janeiro.

A presente investigação é, também, um subsídio ao trabalho desenvolvido no País por veterinários sanitaristas, pois são alertados para a semelhança da enfermidade em causa com a raiva bovina, virose quase sempre suspeitada, quando da ocorrência de quadros neurológicos em bovinos.

MATERIAL E MÉTODOS

Procedente de Campos, RJ, recebemos, durante certo período, o sistema nervoso central de cinco animais que apresentavam sintomas neuro-paralíticos semelhantes aos da raiva.

No exame virológico, os cinco cérebros foram submetidos às provas de rotina para o diagnóstico da raiva, por meio do teste da imunofluorescência e prova biológica.

¹ Aceito para publicação em 7 de dezembro de 1983.

² Méd. - Vet., Docente do Departamento de Patologia e Apoio Clínico da Universidade Federal Fluminense e consultor do Laboratório de Biologia Animal da PESAGRO-RIO, Alameda São Boaventura, 770, Fonseca - CEP 24000 - Niterói, RJ.

³ Méd. - Vet., Ministério da Agricultura, Alameda São Boaventura, 770, Fonseca - Niterói, RJ.

⁴ Méd. - Vet., Laboratório de Biologia Animal, PESAGRO-RIO.

No exame histopatológico, realizado em dois espécimes, foi efetuada a fixação em formol, a inclusão em parafina e a coloração pela hematoxilina-eosina.

No exame bacteriológico foram utilizadas duas técnicas para o isolamento da bactéria, tendo-se trabalhado com os dois últimos cérebros recebidos. A primeira técnica empregada e aplicada em um espécimen consistiu no cultivo de fragmentos do cérebro que, após maceração e suspensão em caldo triptose, foram semeados em placas de ágar-triptose e ágar-sangue e incubadas a 37°C por 24 a 48 horas. O restante da suspensão foi refrigerada a 4°C, para enriquecimento, e repicada semanalmente em placas de meio seletivo. A segunda técnica, trabalhada, e utilizada no isolamento da bactéria do outro espécimen, foi a biológica, onde cobaias e camundongos foram inoculados com macerado dos cérebros, suspensos em soro fisiológico, pelas vias subcutânea e cerebral.

Na identificação das amostras foi feita uma triagem preliminar, para diferenciação com microrganismos semelhantes a *Listeria*, através da análise das propriedades morfo-tintoriais, pesquisa de catalase e esculina; fermentação da glicose e salicina e prova de motilidade a temperatura ambiente. As amostras foram submetidas a outras provas bioquímicas relacionadas nos resultados.

A caracterização sorológica das amostras foi realizada no Instituto Oswaldo Cruz.

O comportamento, *in vivo*, das amostras foi verificado pela inoculação de culturas em cobaias, pombos, coelhos, e em ovos embrionados, por diferentes vias.

RESULTADOS

Os três primeiros cérebros recebidos com suspeita clínica de raiva, baseada na freqüente ocorrência da virose na área, foram submetidos a exames laboratoriais. Como os resultados fossem negativos e persistisse a mortalidade na criação, outros dois cérebros foram enviados para novos exames. Havia informação de que os animais, no início da doença caminhavam em círculo, apresentavam mudanças de hábitos e se mostravam paráliticos antes da morte, que ocorria em torno do décimo dia. A doença acometia os animais jovens na faixa de um ano. Os animais eram mantidos em regime de semi-estabulação e estavam sendo alimentados, havia algum tempo, com ponta de cana picada, em fermentação, dado o estado precário dos pastos por falta de chuva.

O exame virológico dos cinco cérebros recebidos apresentou resultados negativos para a raiva.

A histopatologia dos cérebros de dois bezerros revelou processo inflamatório difuso, caracterizado

pela formação de infiltrados perivasculares, constituídos de linfócitos, monócitos e alguns neutrófilos, percebendo-se imagens negativas sugestivas de degeneração miélnica nas regiões contíguas às infiltrações (Fig. 1). Em certas porções, evidenciaram-se, ainda, pequenos focos inflamatórios, não correlacionados com vasos, e constituídos essencialmente de neutrófilos e raros monócitos e linfócitos (Fig. 2). A pia-máter revelava uma nítida resposta inflamatória, patenteada por amplos infiltrados de linfócitos e monócitos (Fig. 3).

Nos exames bacteriológicos, o cultivo de suspensão dos fragmentos de cérebro em placas de ágar-triptose e ágar-sangue foi negativo para *Listeria*, após 48 horas de incubação a 37°C, porém à baixa temperatura houve o crescimento de colônias suspeitas da bactéria no meio seletivo com o material proveniente de um dos bezerros (Bezerro A).

A suspensão de cérebro do bezerro B permaneceu na geladeira por 90 dias; não houve crescimento bacteriano. Os resultados do método biológico para o isolamento podem ser vistos à Tabela 1, observando-se a reação dos animais inoculados com os cérebros de bezerros, pelas vias cerebral e subcutânea. A prova biológica realizada em cobaias foi efetiva para a comprovação da *Listeria* no cérebro do bezerro B. As cobaias morreram 20, 21 e 37 dias após a inoculação. A bactéria foi isolada do cérebro das cobaias após duas e três semanas de enriquecimento a 4°C no meio seletivo empregado. Dos camundongos inoculados com o material suspeito não foi isolada a bactéria.

A bacterioscopia das amostras revelou bastonetes curtos, delicados, Gram-positivos. A bactéria apresentou motilidade à temperatura ambiente, produziu catalase, hidrolizou a esculina e fermentou sem gás a glicose, a salicina, a galactose, a lactose, a manita e a sacarose. A fermentação da ramnose e xilose foi positiva, somente para a amostra do bezerro A. As reações de vermelho-de-metila e de nitrito foram positivas; a prova de Voges Proskauer foi negativa. As amostras produziram hemólise em ágar-sangue de carneiro.

A caracterização sorológica foi realizada segundo Donker-Voet (1959); duas amostras aglutinaram com o soro de *Listeria monocytogenes*, sorotipo L 1/2b.

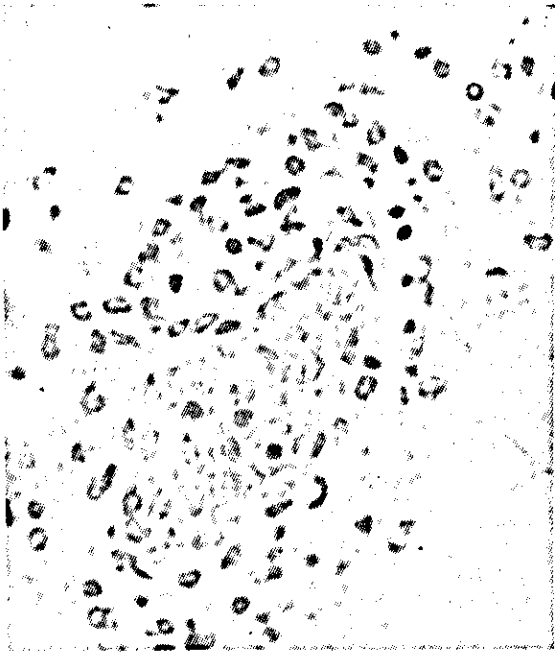


FIG. 1. Infiltrado inflamatório peri-vascular constituído de linfócitos, monócitos e neutrófilos; imagem vacuolar de degeneração mielínica. Hematoxilina-eosina. Aumento 16/0, 32.

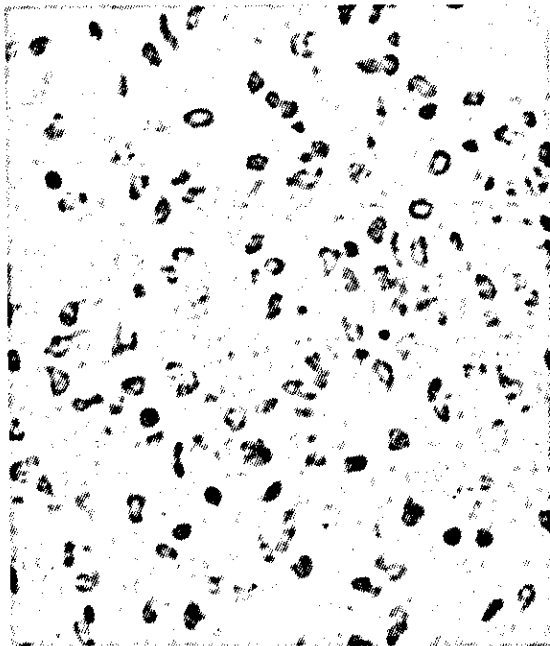


FIG. 2. Foco inflamatório não correlacionado com vaso, constituído de neutrófilos, monócitos e linfócitos. Hematoxilina-eosina. Aumento 16/0, 32.




FIG. 3. Infiltrado inflamatório da pia-mater formado de linfócitos e monócitos. Hematoxilina-eosina, aumento 6,3/0, 16.

O comportamento, *in vivo*, das amostras de *Listeria* encontra-se na Tabela 2. As culturas de 24 horas, crescidas a 37°C, em caldo-triptose, instiladas na conjuntiva de cobaias, não produziram quadro de querato-conjuntivite, após período de 15 dias de observação, sendo considerada negativa a prova de Anton (1934). Os coelhos inoculados pela via endovenosa com 0,5 ml de uma suspensão de cultura de 24 horas, com a opacidade igual a do tubo I da escala de Mac Farland, apresentaram um aumento de monócitos circulantes em torno de 20%, entre o sexto e oitavo dias de inoculados. As culturas determinaram a morte dos pombos inoculados pela via endovenosa no décimo primeiro e décimo terceiro dias. A bactéria foi reisolada dos cérebros dos pombos após a terceira semana de refrigeração. Uma suspensão das culturas com a opacidade igual do tubo 11 da escala de Mac Farland, inoculada na dose de 0,1 ml na membrana cório-alantoidiana de ovos embrionados, com 10 dias de incubação, mataram os embriões, após 24 e 48 horas. Os ovos inoculados apresentaram espessamento da membrana cório-alantoidiana e a presença de pequenos focos brancos do tamanho da cabeça de alfinete, tendo sido reisolada a amostra após 24 horas de incubação a 37°C.

TABELA 1. Método biológico. Isolamento dos materiais suspeitos de *Listeria* através de inoculação em cobaias e camundongos.

Animal inoculado	Cérebro de bezerro	Via de inoculação	Tipo de morte	Período de incubação	Sintomas	Órgão cultivado		Temperaturas incubação		Tempo de isolamento
						Coração	Cérebro	37°C	4°C	
Cobaias	A	cerebral subcutânea	sacrifício	45	*	-	-	-	-	3ª semana
			natural	37	*	-	+	-	+	
Camundongos	A	cerebral subcutânea	natural	21	paralisia do trem posterior	-	+	-	+	2ª semana
			20							
Camundongos	B	cerebral subcutânea	sacrifício	45	*	-	-	-	-	

* Ausência de sintomas + Isolamento da bactéria - Isolamento negativo

TABELA 2. Comportamento *in vivo* das culturas de *Listeria* com 24 horas de crescimento em caldo triptose à temperatura de 37°C.

Animal inoculado	Amostra isolada Bezerro	Via de inoculação	Tempo de incubação	Observação das alterações	Reisolamento órgão	Tempo e temperatura de isolamento
Cobaias	A	saco conjuntival		*		
Pombos	A	endovenosa	11 dias	**	cérebro	3ª semana a 4°C
			13 dias			
Coelhos	A	endovenosa	não matou	monocitose em torno de 20%		6º dia 8º dia
			72 horas			
Ovos embrionados	A	membrana cório-alantóide	48 horas	espessamento da membrana cório-alantóide com presença de pequenos focos brancos	membrana cório-alantóide	24 horas a 37°C
			72 horas			

* As amostras não produziram querato-conjuntivite (prova de Anton negativa)

** Não houve alterações.

DISCUSSÃO

A listeriose é uma doença pouco contagiosa e que raramente determina epizootias. O seu agente etiológico é capaz de sobreviver no meio ambiente

e sob condições favoráveis, multiplicar-se no solo, constituindo, este, um reservatório de *Listeria*. Foi isolada de vegetais e de água de esgoto colhida de afluentes de estações de tratamento (Hoffer 1975). Outros fatores a considerar na transmissão

da listeriose é a presença de reservatórios animais, como demonstra o seu isolamento de órgãos e materiais fecais de animais silvestres (Manev et al. 1979). Existem trabalhos que comprovaram o aparecimento de listeriose em animais que consumiam alimentos ensilados (Welshimer 1968, Ivanov et al. 1973, Philippon et al. 1972, Moreno 1976). Estes pesquisadores demonstraram uma estreita relação entre surtos de listeriose em bovinos e carneiros alimentados durante o inverno com silagem deteriorada. Irvin 1968 verificou que a multiplicação da *Listeria* ocorre em níveis de acidez superior a pH 5,4. A silagem deteriorada apresentava níveis de acidez acima deste ponto crítico, favorecendo a multiplicação da bactéria. Uma possível explicação para a ocorrência de surtos de listeriose no inverno foi dada por Irvin (1969). O autor isolou de silagem normal um bacilo semelhante ao *Bacillus mycoides*, que inibiu o crescimento da *Listeria monocytogenes* em placas de ágar-triptose. O crescimento deste microrganismo foi inibido pelo bacilo, num meio contendo silagem, à temperatura de 22°C, o mesmo não ocorrendo quando cultivado a 4°C.

Vallée et al. (1972) observaram que os bovinos jovens são mais suscetíveis à encefalite que os animais adultos. Os autores comentam que na forma nervosa, a penetração da *Listeria monocytogenes* se dá por solução de continuidade da mucosa oral, via nervos cranianos, ao sistema nervoso central. Quando à eliminação de *Listeria* nos casos de encefalite, os dados existentes não são suficientemente claros. Killinger & Mansfield (1970), em trabalhos sobre a epizootiologia da listeriose, só isolaram o microrganismo do cérebro dos animais e não de outros órgãos.

Neste trabalho, a encefalite listérica ocorreu em animais jovens na faixa etária de um ano, criados em regime de semi-estabulação, que foram alimentados com ponta de cana picada fermentada, por insuficiência de pasto em época de seca, durante o inverno. Os sintomas apresentados pelos animais confirmam os assinalados por Philippon et al. (1972). No início da doença dos animais apresentaram fenômenos motores e caminhavam em círculo. A seguir, se mostraram paralíticos, deitados em decúbito lateral, com movimentos de pedagem. A morte ocorreu em torno do décimo dia

após o aparecimento dos primeiros sinais da doença.

As lesões histopatológicas do cérebro observadas durante o presente estudo se amoldam às encontradas nas descrições feitas pelos diferentes especialistas e tratadistas, particularmente nas de Smith et al. (1972), que consignam, no processo, intensa meningite linfocitária, o que foi por nós registrado. Apontam, também, aqueles autores, a ocorrência de infiltrados justavasculares constituídos de células mononucleares, com ou sem neutrófilos, o que foi constatado pelos autores do presente trabalho. Mencionam, ainda, os citados especialistas, a ocorrência de verdadeiros micro-abscessos, o que não foi dado aos autores do presente trabalho comprovar, evidenciando-se apenas pequenas massas de células inflamatórias não correlacionadas com vasos, nas quais se observavam, de permeio, alguns neutrófilos.

O isolamento da *Listeria* de material suspeito pelo enriquecimento à baixa temperatura, por longo período vem confirmar os trabalhos de Gray et al. (1948), e, posteriormente, os de Pittman & Cherry (1967), Hoffer (1971), Beauregard & Malkin (1971), Vallée et al. (1972), Levaditi et al. (1975), que isolaram microrganismo do cérebro de bovino com encefalite, usando o artifício da refrigeração do material suspeito.

O isolamento da bactéria pelo método biológico (Gray & Killinger 1966) foi efetivo em dois cérebros, sem o que não se teria conseguido evidenciar a sua presença no material suspeito.

O ágar seletivo foi importante no isolamento da bactéria, uma vez que os agentes inibidores acrescentados ao meio de cultura impediram o crescimento de bactérias de contaminação. A hidrólise da esculina, também presente no meio, auxilia a identificação de colônias suspeitas, pelo seu enegrecimento.

A capacidade de produzir monocitose em coelhos e querato-conjuntivite em cobaias são características assinaladas nas espécies patogênicas do gênero; entretanto, nossas amostras não determinaram querato-conjuntivite naqueles roedores, embora tivessem induzido a monocitose em coelhos.

No Brasil, a encefalite listérica foi assinalada por Hoffer (1971), que isolou *Listeria monocytogenes* sorotipo L 4b do cérebro de um bovino,

e por Freitas et al. (1982), que isolaram *Listeria monocytogenes* L 4b do cérebro de uma vaca oriunda do Estado de São Paulo. Esse foi o primeiro trabalho a assinalar a encefalite por *Listeria monocytogenes* L 1/2b no Estado do Rio de Janeiro e no País.

AGRADECIMENTOS

Os autores agradecem ao Instituto Oswaldo Cruz, nas pessoas do Dr. Ernesto Hofer e da Srta. Rosemary Ribeiro, na identificação sorológica das amostras.

REFERÊNCIAS

- ANTON, W.K. Experimentelle Beitrag zur Biologie des *Bakterium monocytogenes* mit besonderer Berücksichtigung seiner Beziehung zur infektiösen Mononukleose des Menschen. Zentbl. Bakt. I. Abt. Orig., 131:89-103, 1934.
- BEAUREGARD, M. & MALKIN, K.L. Isolation of *Listeria monocytogenes* from brain specimens of domestic animals in Ontario. Can. Vet. J., 12(12): 221-3, 1971.
- DONKER-VOET, J. A serological study of some strains of *Listeria monocytogenes* isolated in Michigan. Am. J. Vet. Res., 20:176-9, 1959.
- FREITAS, M.A.Q. de; SANTOS, J.A. dos; MAGALHÃES, H. & CARVALHO, E.C.Q. de. Abscesso cerebral por *Listeria monocytogenes* em bovino. Pesq. agropec. bras., Brasília, 17(1):137-41, jan. 1982.
- GRAY, M.L. & KILLINGER, A.H. *Listeria monocytogenes* and listeric infections. Bacteriol. Rev., Baltimore, 30(2):309-82, 1966.
- GRAY, M.L.; STAFSET, H.J.; THORP, JUNIOR, F.; SHOLL, L.B. & RIFLEY JUNIOR, W. F. A new technique for isolating *Listerellae* from the bovine brain. J. Bacteriol., 55:471-76, 1948.
- HOFFER, E. Presença de *Listeria monocytogenes* em material encefálico do bovino. Arq. Inst. Biol., São Paulo, 38(4):285-7, 1971.
- HOFFER, E. Isolamento de *Listeria monocytogenes* em água de esgoto. Mem. Inst. Oswaldo Cruz, 73(1/2): 31-8, 1975.
- IRVIN, A.D. The effect of pH on the multiplication of *Listeria monocytogenes* in grass silage media. Vet. Rec., 82:115-6, 1968.
- IRVIN, A.D. The inhibition of *Listeria monocytogenes* by an organism, resembling *Bacillus mycoides*, present in normal silage. Res. Vet. Sci., 10:106-8, 1969.
- IVANOV, I.; DIKOVA, T. & MARINOVA, A. Silage as a source of listeriosis infection. Vet. Nomed. Nauki, 10(6):51-5, 1973.
- KILLINGER, A.H. & MANSFIELD, M.E. Epizootiology of listeric infection in sheep. J. Am. Vet. Med. Ass., 157(10):1318-24, 1970.
- LEVADITI, J.C.; GUILLON, J.C. & GAMET, A. Fréquence et variations saisonnières de la listériose cérébrale bovine observée en France au cours d'une enquête sur la rage. Bull. Soc. Pathol. Exot., 68(1): 26-32, 1975.
- MANEV, C.; YANAKIEVA, M.; MATEVA, M.; YANEVA, V.; ZELEV, G.; LATEVA, A.; TASANEV, I. & DIMITROVA, R. *Listeria* carriership among wild animals Bulgaria. In: INTERNATIONAL SYMPOSIUM ON THE PROBLEMS OF LISTERIOSIS, 7, Varna, 1977. Proceedings ... Sofia, National Agroindustrial Union, 1979. p.309-11.
- MORAES, F.R.; COSTA, A.J.; MORAES, J.R.E.; AVILA, F.A. & COSTA, E.P. Frequência de aglutininas anti-*Listeria monocytogenes* em soros de bovinos no município de Poços de Caldas, M. Gerais Brasil. Arq. Esc. Vet. Univ. Fed. M. Gerais, Belo Horizonte, 31(1):25-32, 1979.
- MORENO, G.B. Listeriosis en ruminantes: aspectos epidemiológicos y en relación con la higiene de los alimentos. An. Fac. Vet. León, 20:207-24, 1976.
- PHILIPPON, A.; MAUPAS, P. & RIOUX, J. C. Les listérioses animales. Écon. Méd. Anim., 13(2):117-23, 1972.
- PITTMAN, B. & CHERRY, W.B. Isolation of *Listeria monocytogenes* from brains of rabies-negative animals. Am. J. Vet. Res., 28(124):779-85, 1967.
- SMITH, H.A.; JONES, T.C. & HUNT, R.D. Veterinary Pathology. Philadelphia, Lea & Febiger, 1972. 1.521p.
- TERUYA, J.M.; SANTA ROSA, C.A.; GIORGI, W. & YAMAGUITA, R.M. Sorological study of listeriosis in domestic animals in São Paulo - Brasil. Int. J. Zoon., Taipei, 4:21-4, 1977.
- VALLÉE, A.; GUILLON, J.C.; LEVADITI, J. & DESPIERRES, M. Aspect actuel de la listériose cérébrale bovine en France. Bull. Acad. Vét. France, 45(6):277-82, 1972.
- WELSHIMER, H.J. Isolation of *Listeria monocytogenes* from vegetation. J. Bact., 95:300-3, 1968.